Aus der Chirurgischen Universitätsklinik Heidelberg
(Direktor: Prof. Dr. med. Drs. h. c. F. Linder)

MORBUS DUPUYTREN
STRECKHEMMUNG STATT FINGERKONTRAKTION?
FORMALGENESE UND PATHOMECHANIK DER PALMARFIBROMATOSE

— Teil B —

Bildband

der

Habilitationsschrift

zur Erlangung der Venia legendi

für das Fach

CHIRURGIE

einer hohen medizinischen Fakultät

der Ruprecht-Karl-Universität

zu

HEIDELBERG

vorgelegt von

Albrecht Meinel

1979

Aus der Chirurgischen Universitätsklinik Heidelberg
(Direktor: Prof. Dr. med. Drs. h. c. F. Linder)

MORBUS DUPUYTREN
STRECKHEMMUNG STATT FINGERKONTRAKTION?
FORMALGENESE UND PATHOMECHANIK DER PALMARFIBROMATOSE

– Teil B –

Bildband

der

Habilitationsschrift

zur Erlangung der Venia legendi

für das Fach

CHIRURGIE

einer hohen medizinischen Fakultät

der Ruprecht-Karl-Universität

zu

HEIDELBERG

vorgelegt von

Albrecht Meinel

1979

Gruppe I

- Das Krankheitsbild -

Hand **A** re.:

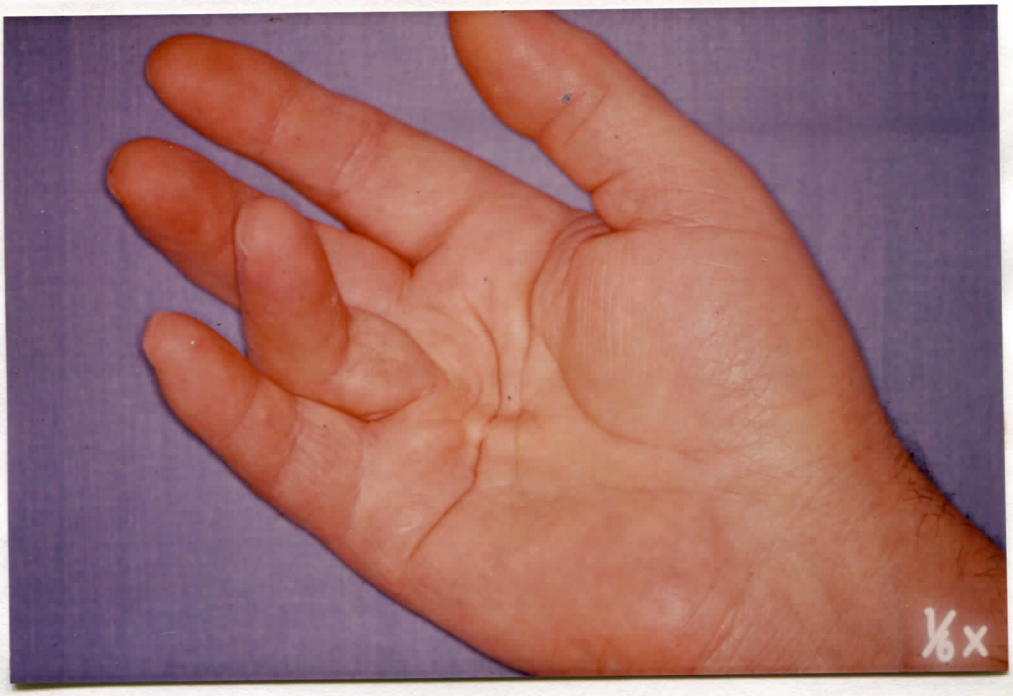

A_1

A_2

"... l'annulaire était sur-tout rétracté; ... la peau de la paume formait des plis dont la concavité était tournée vers les doigts. Si l'on étendait les phalanges, on apercevait une espèce de corde se dirigeant du doigt à la paume de la main."

(DUPUYTREN, 1832)

Hand **B** li.:

B_1

B_2

Knotenform der Dupuytrenschen Erkrankung in der li. Hand eines 65-jährigen Mannes. Zufallsbefund. Invalidisierung wegen Hirntumors. Dupuytren-Operation re. vor 5 Jahren. In B_4 fortgeleitetes 'Ischämiezeichen' - s. Textband, S. 47.

Hand **B** li.:

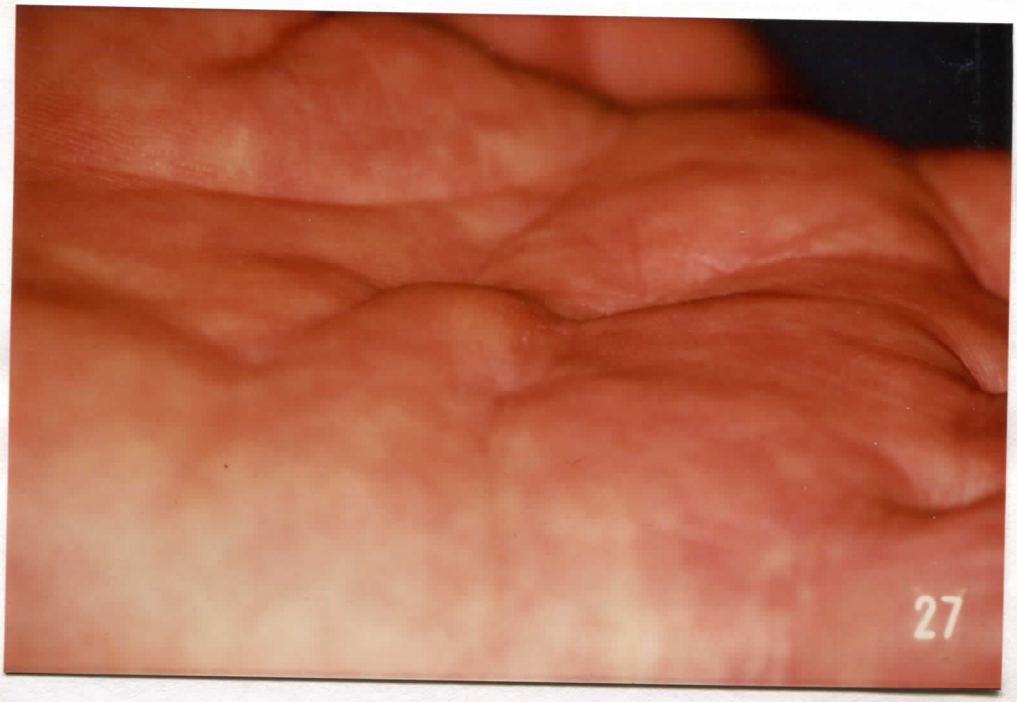

B_3

B_4

Hand **C** li.:

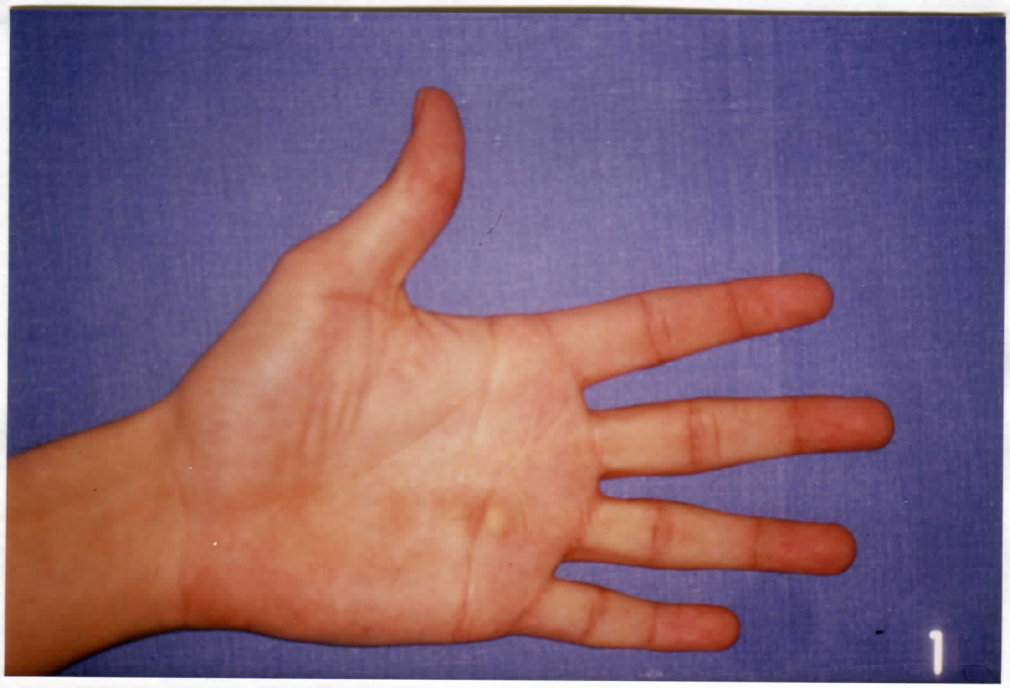

C_1

C_2

Knotenkette in der li. Hand eines 25-jährigen Mannes. Zufallsbefund anläßlich einer Nachuntersuchung nach gleichseitigem Oberarmbruch. Re. Hand ohne krankhafte Veränderungen, - s. Textband, S. 47.

Hand **C** li.:

C_3

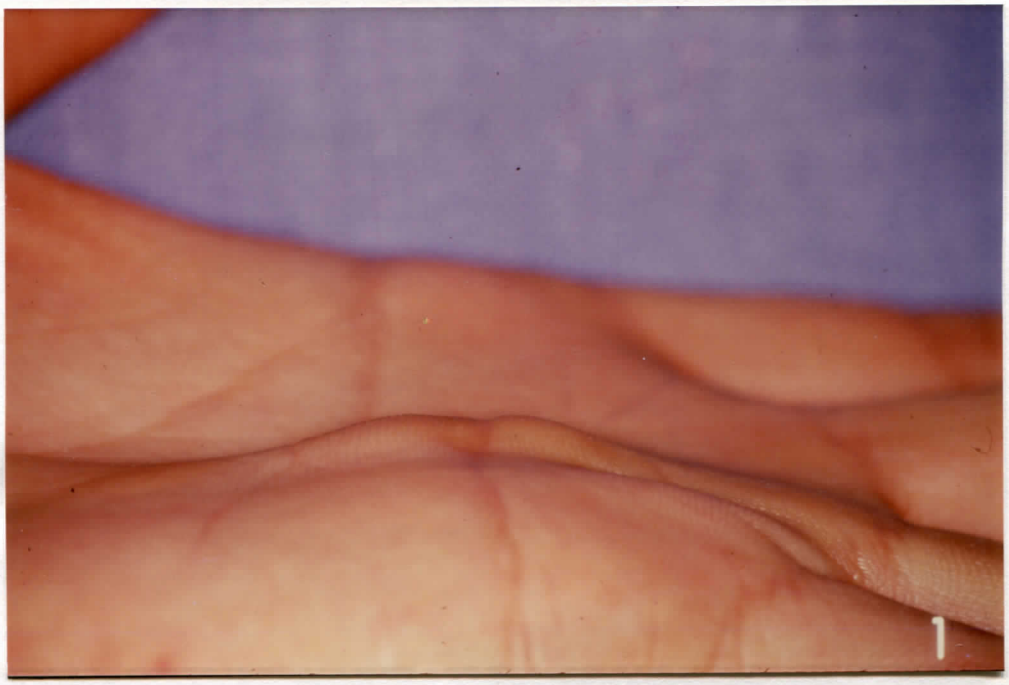

C_4

Hand **D** li.:

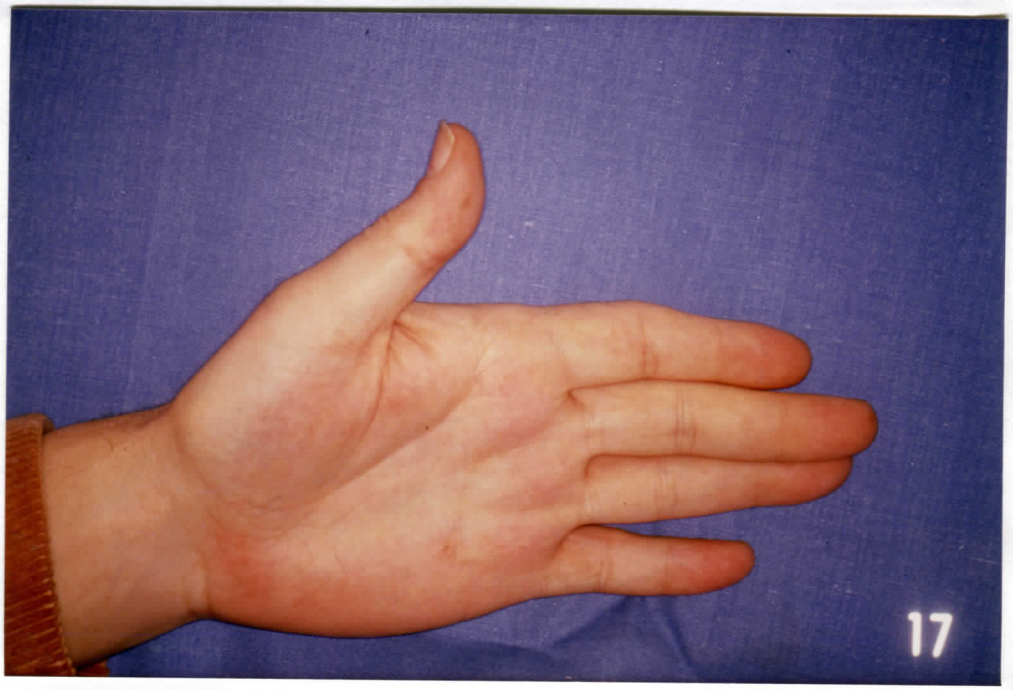

D_1

D_2

Kleine Hauttrichter in beiden Händen eines 37-jährigen Mannes. Re. seit über 1o Jahren bestehend, li. vor 1,5 Jahren nach Immobilisation des li. Armes wegen Ellenbogenfraktur aufgetreten. Dauermedikation wegen Epilepsie.

Hand **D** re.:

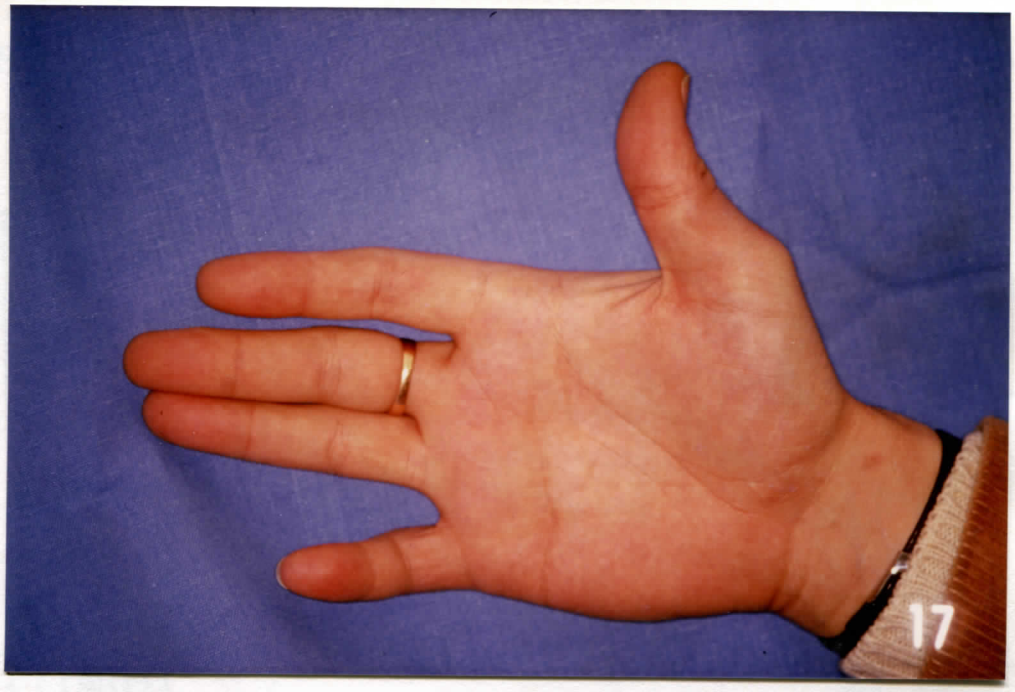

D_3

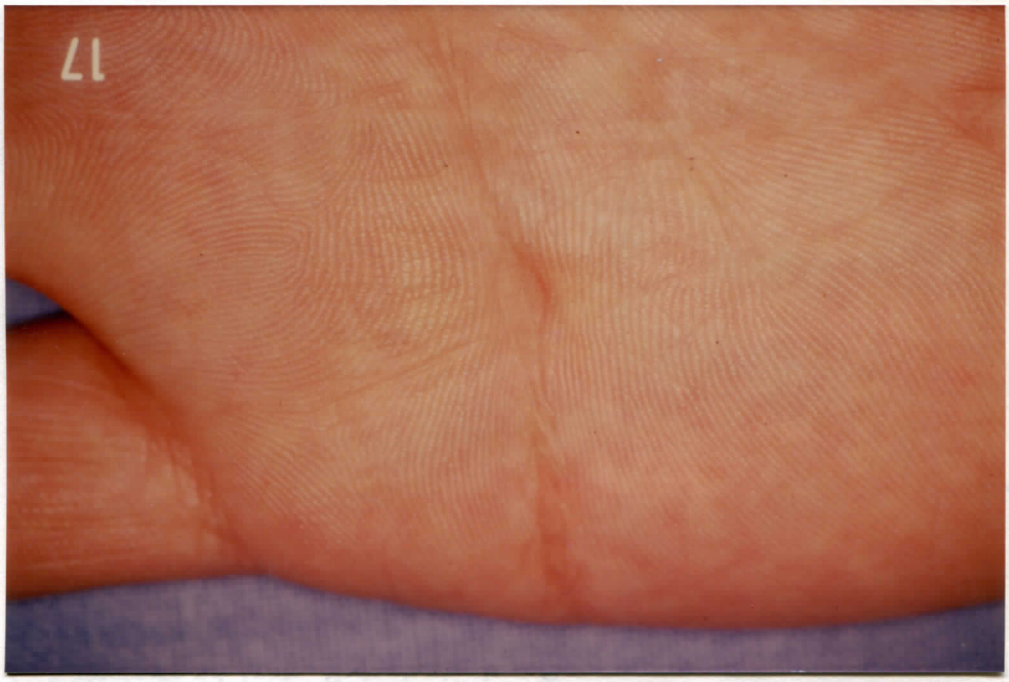

D_4

Hand **D** li.:

proximal distal

D_5

Hauttrichter der linken Hand. Scheinbar schleifenförmige Bündelung der proximal vom Trichter gelegenen Hautleisten. 2 = distale quere Handlinie. Vgl. Textband, S. 48/49 sowie 56/57.

Reliefschema D_6:

Aufsicht: Querschnitt / Kontur:

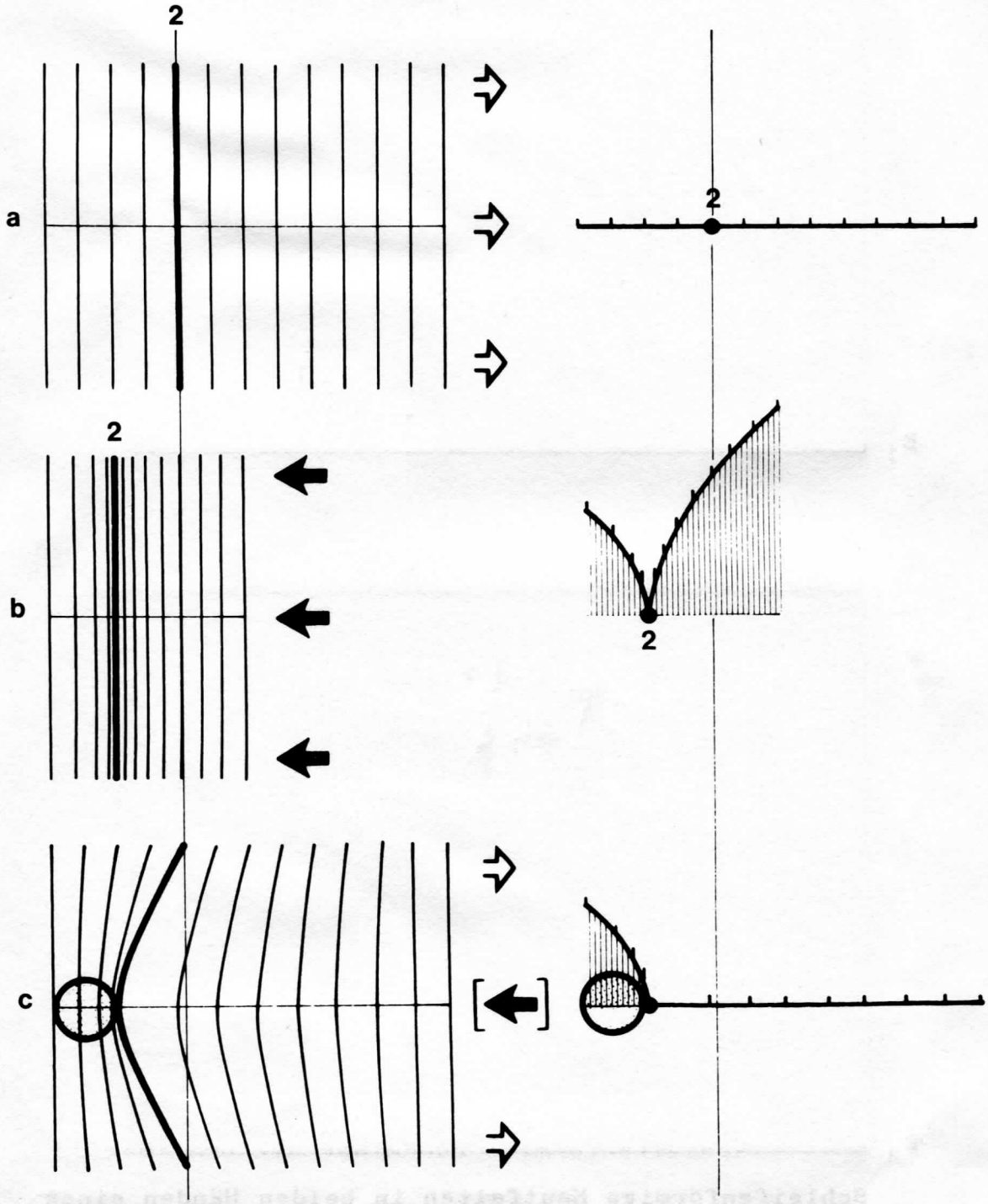

Reliefschema D_6: a = Streckverschiebung; b = Beugeverschiebung; c = Kombination aus a und b bzw. partielle Streckbehinderung durch zirkumskript fixierte Beugeverschiebung (Kreissymbol). 2 = distale quere Handlinie; dünne Linien = Hautleisten, s. Textband, S. 56 und 57.

Hand **E** li.:

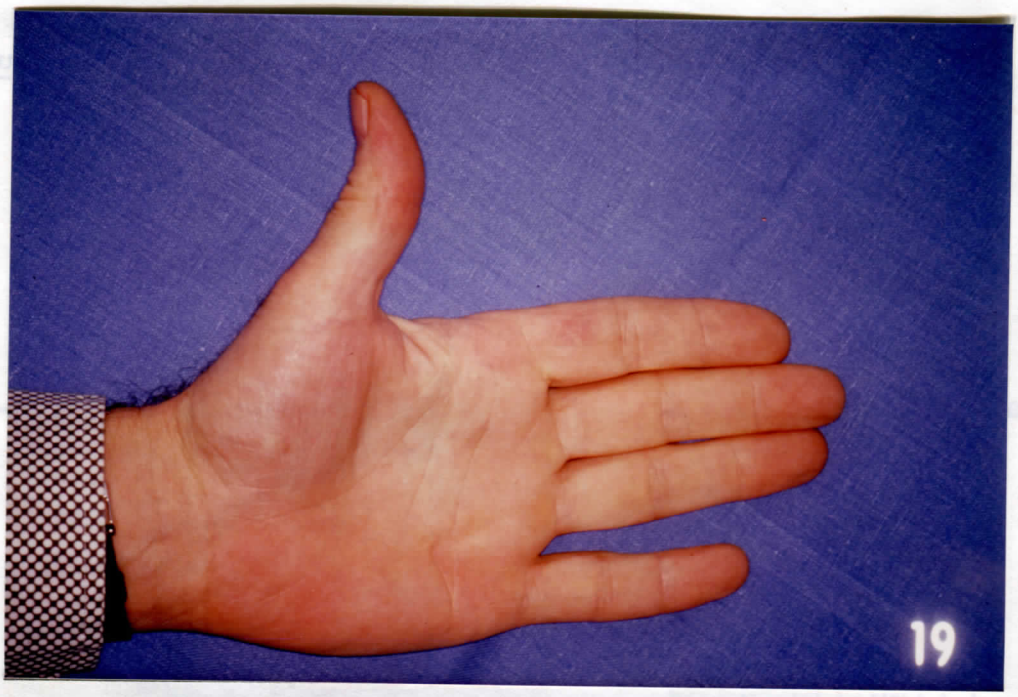

E_1

E_2

Schleifenförmige Hautfalten in beiden Händen eines 59-jährigen Mannes. Seit ca. 15 Jahren bestehend. Verstärkung des Faltenbildes seit 2-3 Jahren. Keine funktionelle Behinderung.

Hand **E** re.:

E_3

E_4

Hand **F** re.:

F_1

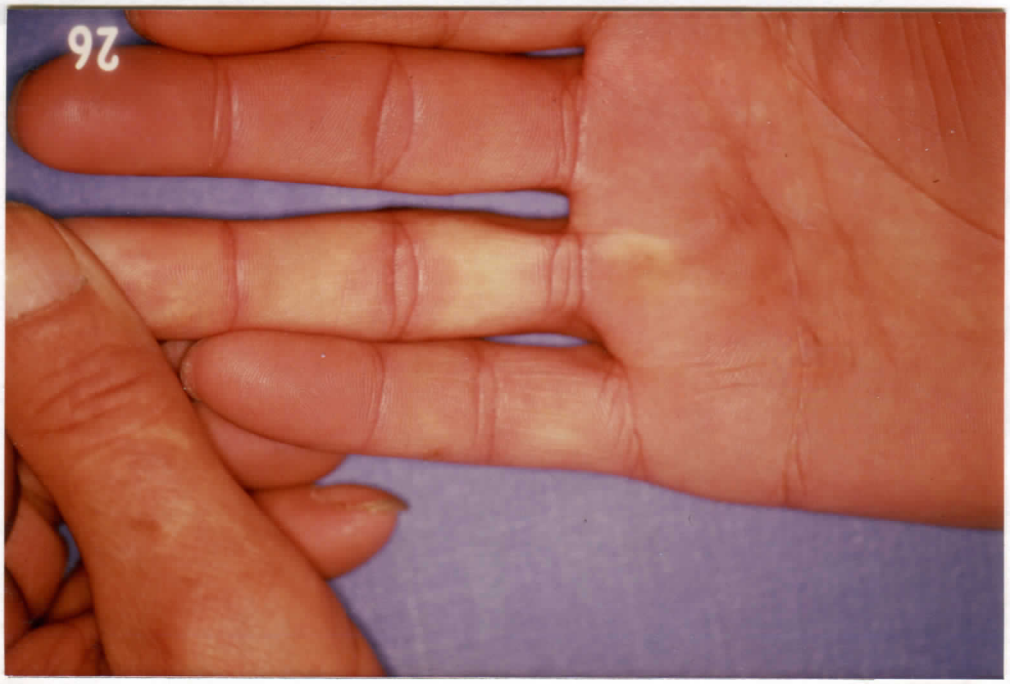

F_2

Knoten-Falten-Relief in der re. Hand eines 43-jährigen Mannes. Geringes endgradiges Streckdefizit des Ringfingers, dessen Haut bei Strekkung gegen den 'kutanen' Widerstand ischämische Verfärbung zeigt, - s. Textband, S. 5o/51.

Hand **G** re.:

G_1

G_2

Streckbehinderung des re. Daumens eines 5o-jährigen Mannes. Kleine knotige Veränderung unter dem radialen Anteil der Daumengrundlinie. Bei Streckung gegen Widerstand zentrifugal fortgeleitete ischämische Verfärbung der Haut - s. Textband, S. 51.

Hand **H** li.:

H_1

H_2

Typische Erkrankungsform mit Streckdefizit im Grundgelenk der Ringfinger in beiden Händen eines 53-jährigen Mannes. Oberflächliche 'kutane' Streckbehinderung links - tiefe strangförmige Streckhemmung rechts; s. Textband S. 51/52.

Hand **H** re.:

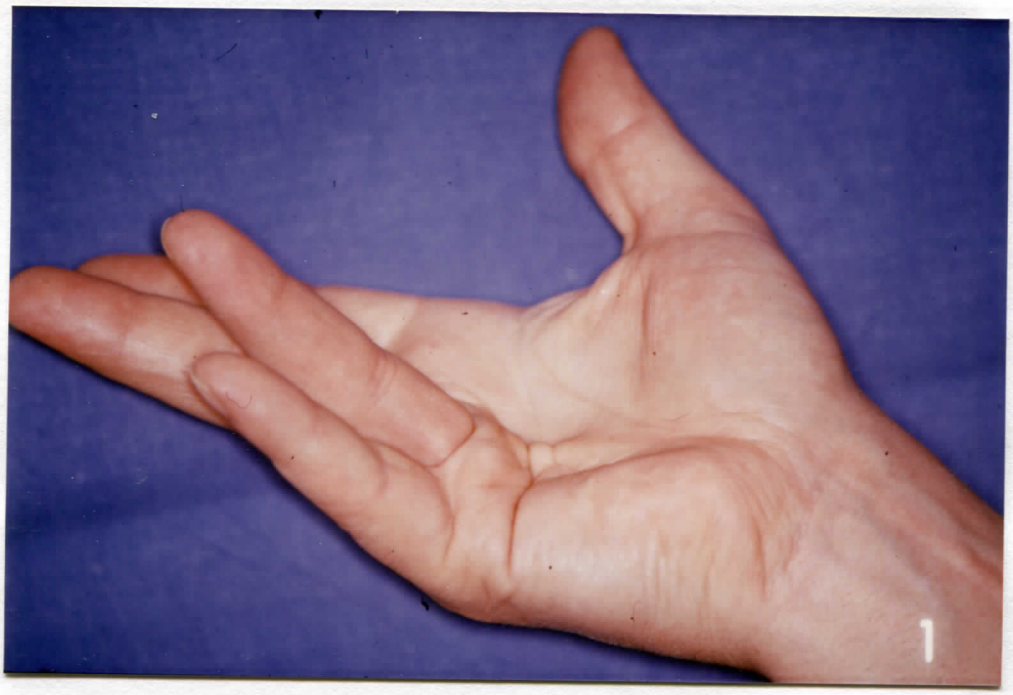

H_3

H_4

Hand **H** re.:

H_5

Knoten- sowie Falten- und Furchenbildung über der Basis des re. Ringfingers - vom Daumen aus aufgenommen. Mazeration in der Tiefe der nicht entfaltbaren Haut (Pfeil) - s. Textband, S. 52.

Hand **H** re.:

H_6

H_7

Demonstration des bei Fingerstreckung sehnenartig vorspringenden Stranges in der Hohlhand, der bei Fingerbeugung in das Niveau der Hohlhandweichteile zurückgesenkt wird - s. Textband, S. 52.

Hand I re.:

I_1

I_2

Endstadium einer unbehandelten Dupuytrenschen Erkrankung in der re. Hand eines 78-jährigen Greises. Alle Gelenke des Ringfingers in Beugestellung gehalten.

Hand **J** re.:

J_1

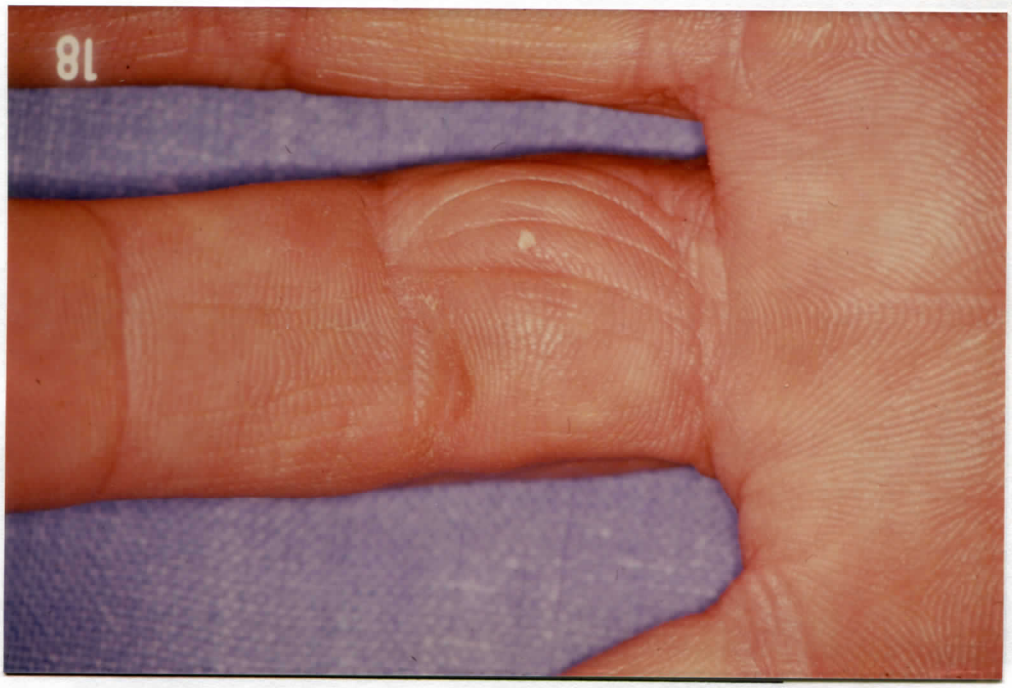

J_2

Streckdefizit im Mittelgelenk des re. Ringfingers eines 65-jährigen Mannes. Auch bei dieser distalen Manifestation in Form und Gelenksbezug typische Faltenbildung - s. Textband, S. 53.

Hand **K** li.:

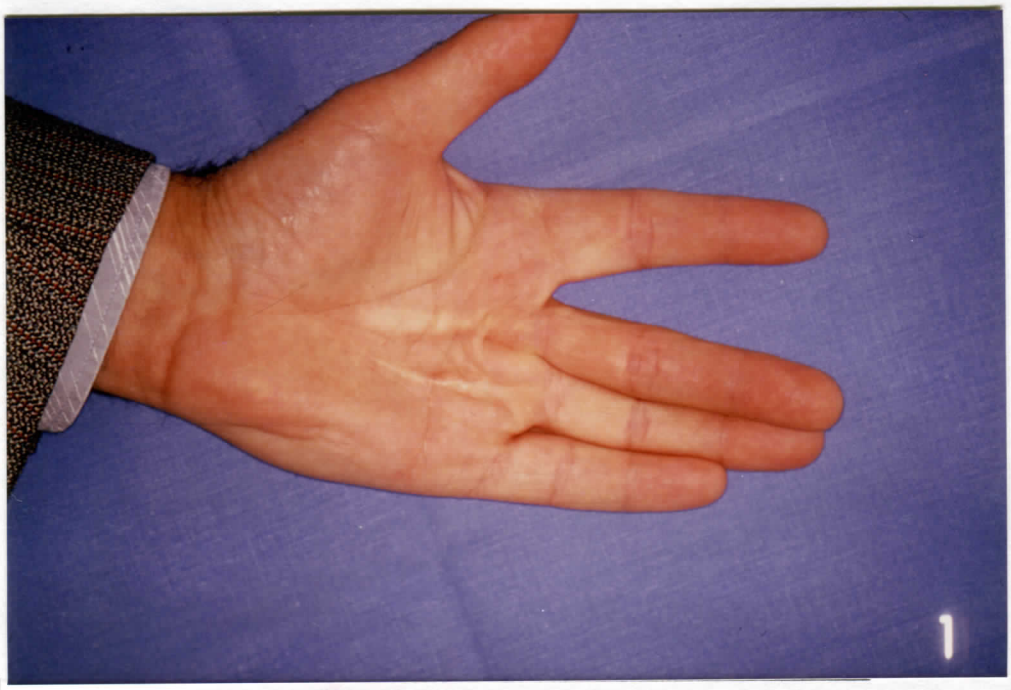

K_1

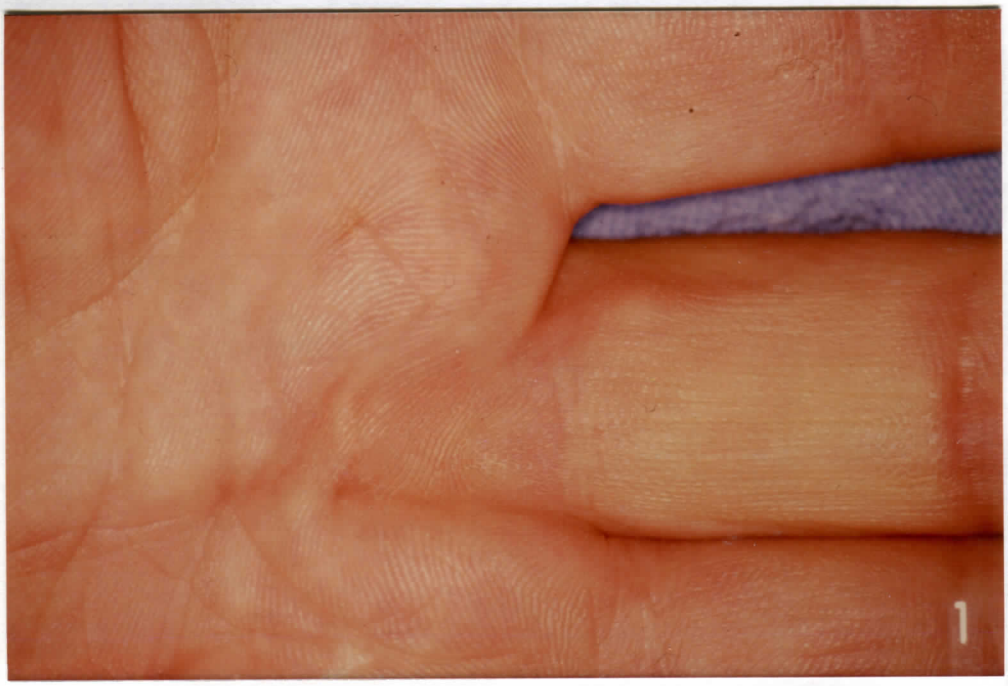

K_2

Befall der Schwimmhautfalte mit aufgehobener Spreizbeweglichkeit III/IV. Li., voroperierte Hand eines 6o-jährigen Mannes - s. Textband, S. 53.

Hand L re.:

L_1

L_2

Progressive Erkrankungsform in der mehrfach voroperierten re. Hand eines 57-jährigen Mannes. Auffallende Faltenbildung - in typischer Schleifenform - im ulnaren Handgelenksbereich; s. Textband, S. 54.

Gruppe II

Grafische Darstellungen,

diaskopische Großschnittuntersuchungen

und licht- und elektronenmikroskopische Befunde:

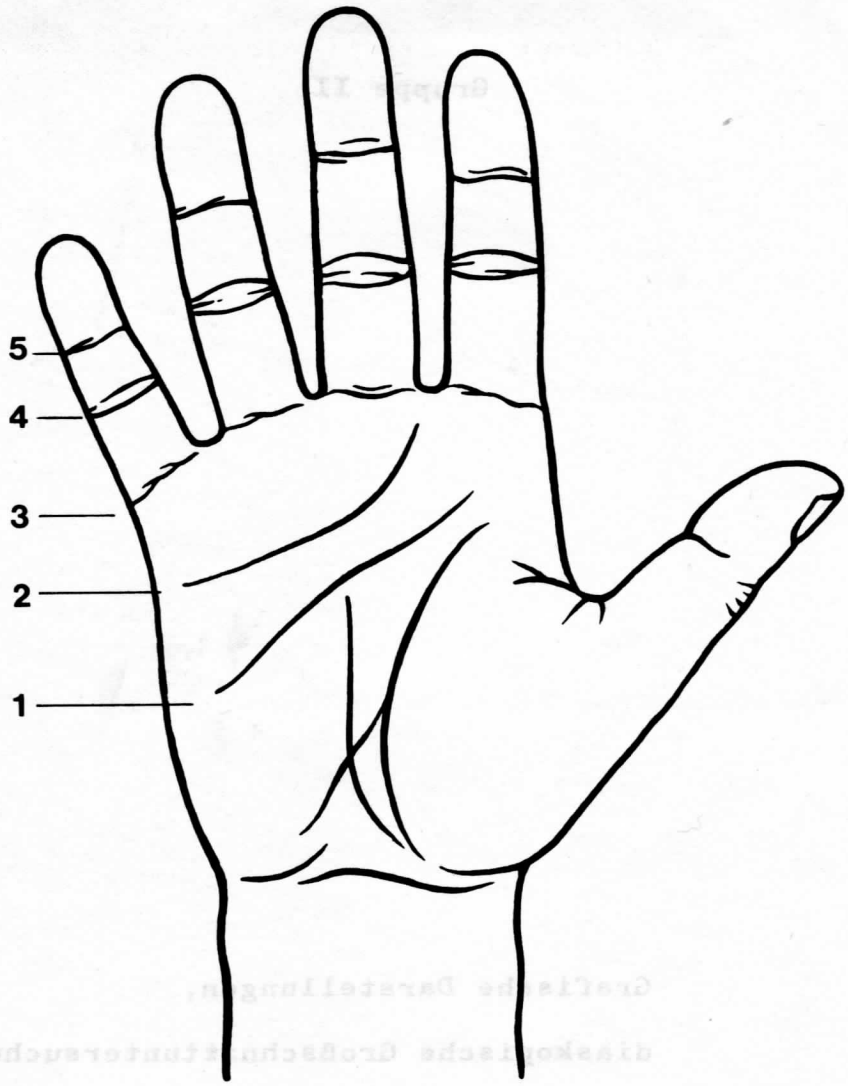

Abb. 1 - Hand- und Fingerlinien.

Deutsche Bezeichnung:		Englische Bezeichnung (Committee on Terminology of the International Federation of Societies for Surgery of the Hand):
5	Endgelenkslinie	Distal interphalangeal joint crease
4	Mittelgelenkslinie	Proximal interphalangeal joint crease
3	Fingergrundlinie	Palmar digital crease
2	Distale quere Handlinie	Distal palmar crease
1	Proximale quere Handlinie	Proximal palmar crease

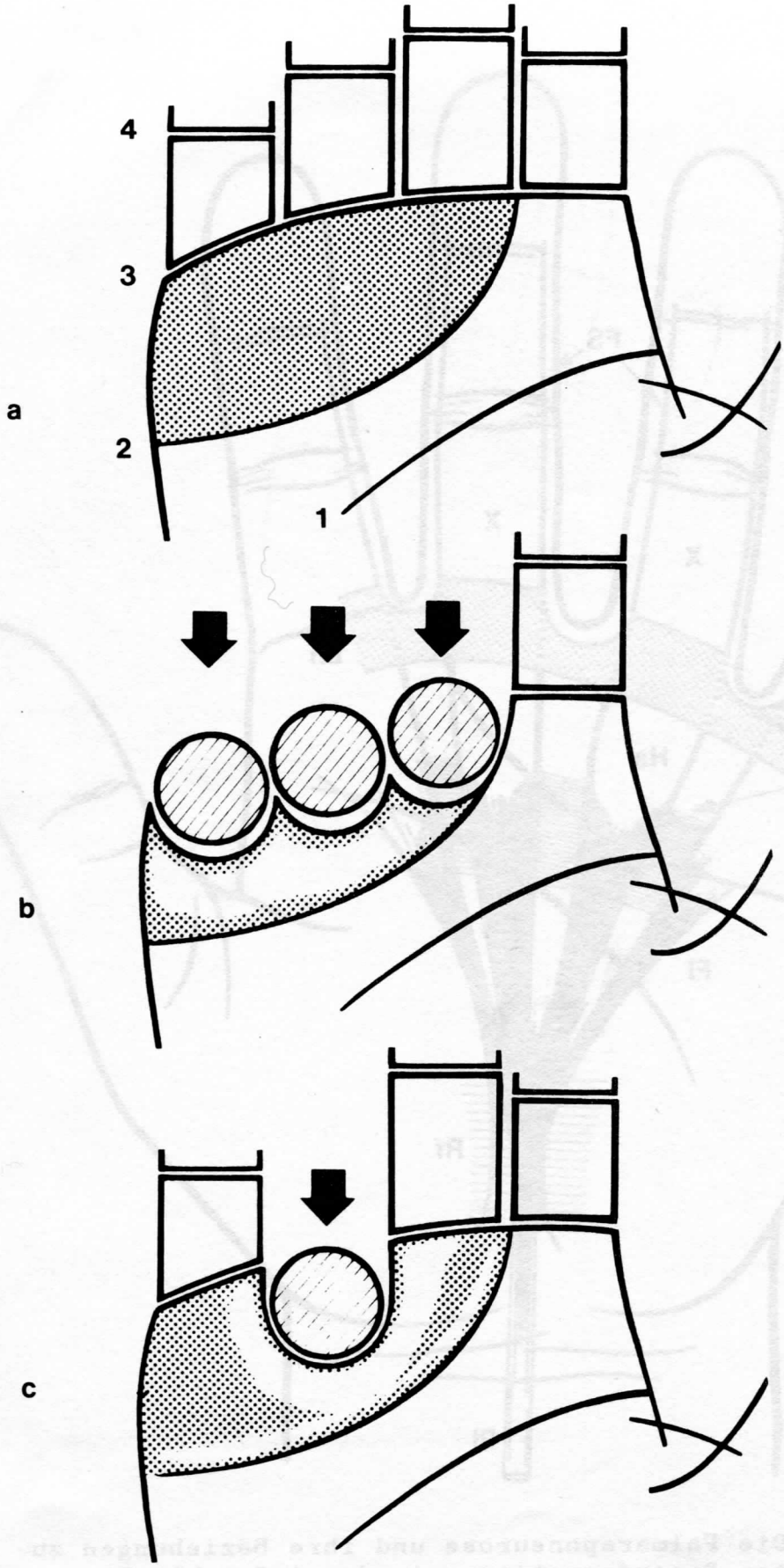

Abb. 2 - Reliefverhalten der palmo-digitalen Übergangszone in der Aufsicht. a = Fingerstreckung; b = Fingerbeugung; c = Fingerbeugung und -streckung; s. Textband, S. 27.

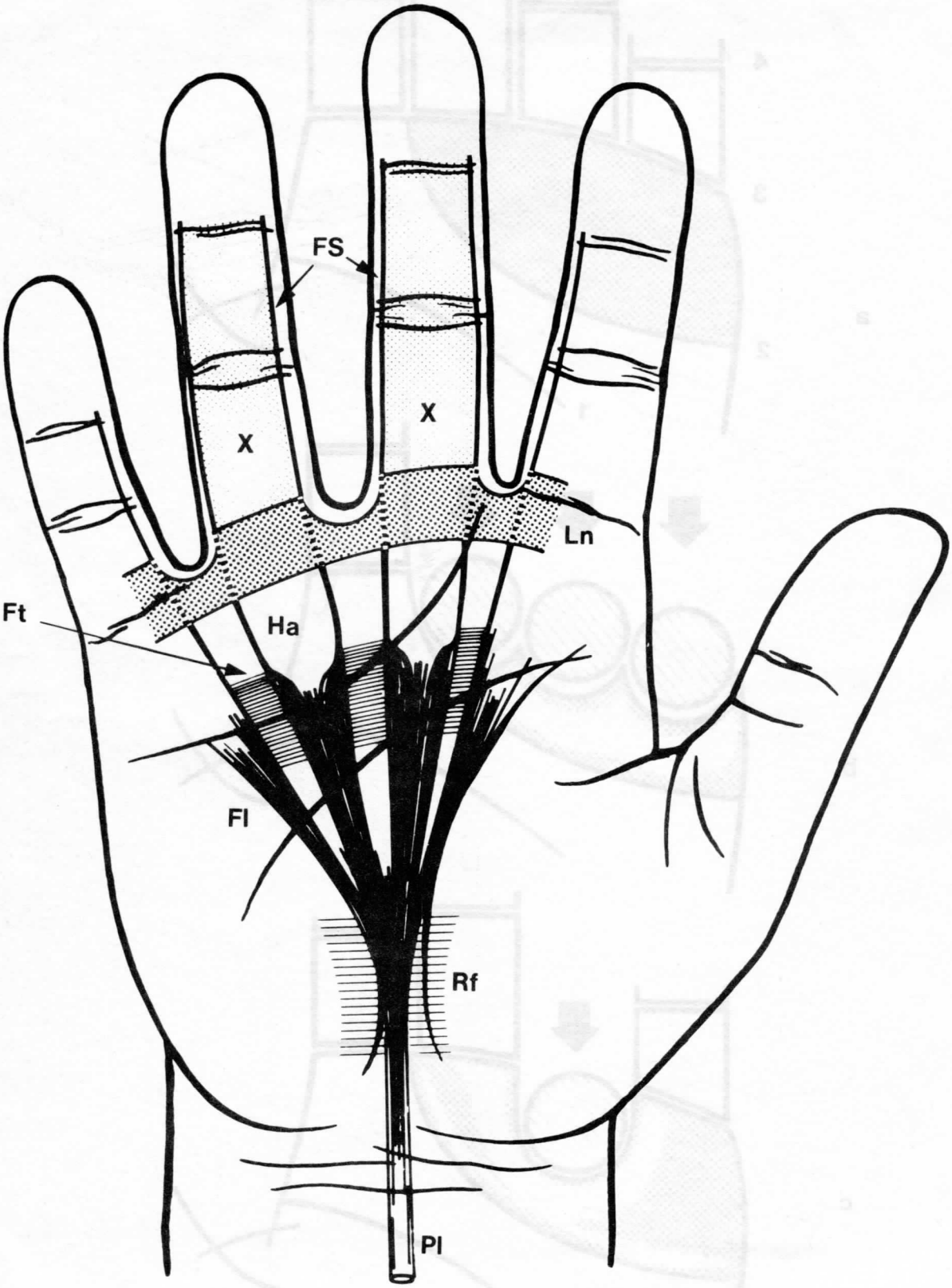

Abb. 3 - Die Palmaraponeurose und ihre Beziehungen zu benachbarten Faserformationen in der Aufsicht. Pl = Sehne d.M. palmaris longus; Rf = Retinaculum flexorum; Fl = Fasciculi longitudinales; Ft = Fasciculi transversi; Ln = Ligamentum natatorium; X = Fingerfaszie; FS = Fingerseitenband ("retrovascular band"/THOMINE bzw. "cutaneous ligament"/CLELAND); Ha ="l'hiatus aponévrotique"/THOMINE.

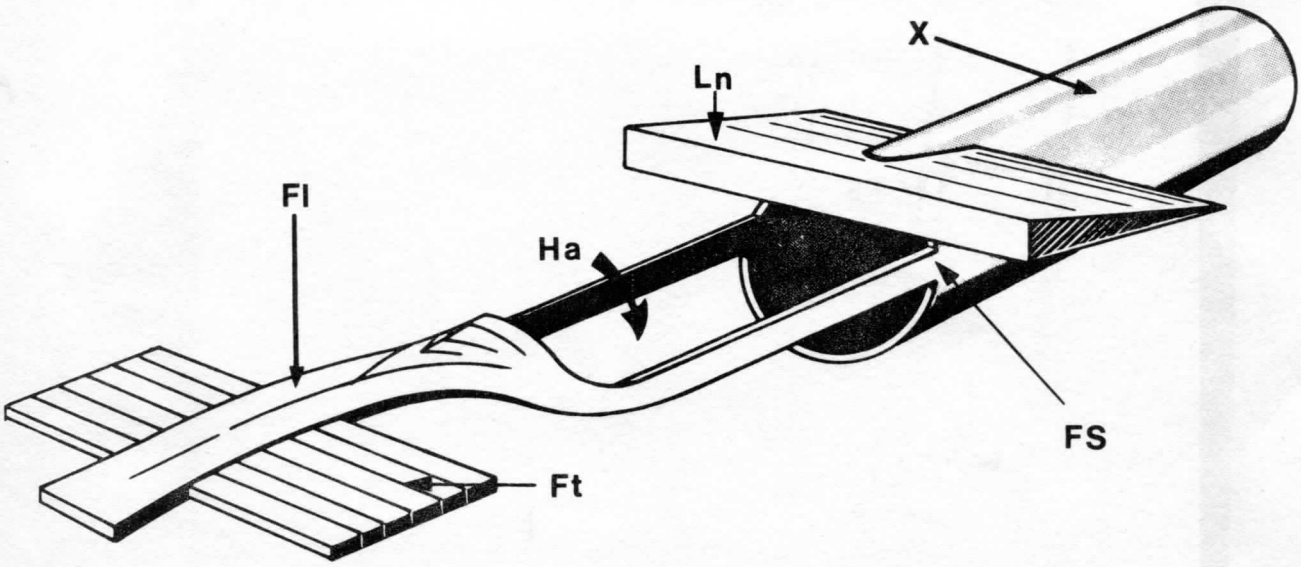

Abb. 4 - Faserformationen im palmo-digitalen Übergangsbereich. Fl = Fasciculus longitudinalis; Ft = Fasciculus transversus; Ha = l'hiatus aponévrotique; Ln = Ligamentum natatorium; FS = Fingerseitenband, vgl. Abb. 3; X = Fingerfaszie.

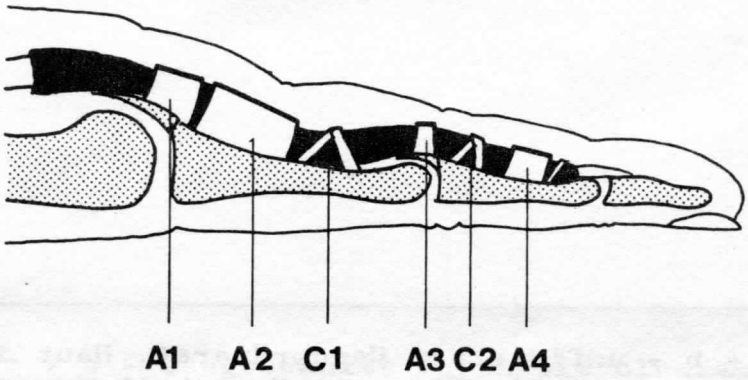

Abb. 5 - Topographie und Bezeichnung der Ligg. Anularia et Cruciformia.

a

b

Abb. 6 a + b - unfixiertes Handpräparat, Haut der Handfläche 'schonend' entfernt. Innerhalb des scheinbar amorphen Fettgewebes ist keine Bindegewebsstruktur erkennbar. Lediglich im fettfreien zentralen Hohlhandbereich Aponeurosenlängszügel (Pfeile) sichtbar; s. Textband, S. 35.

a

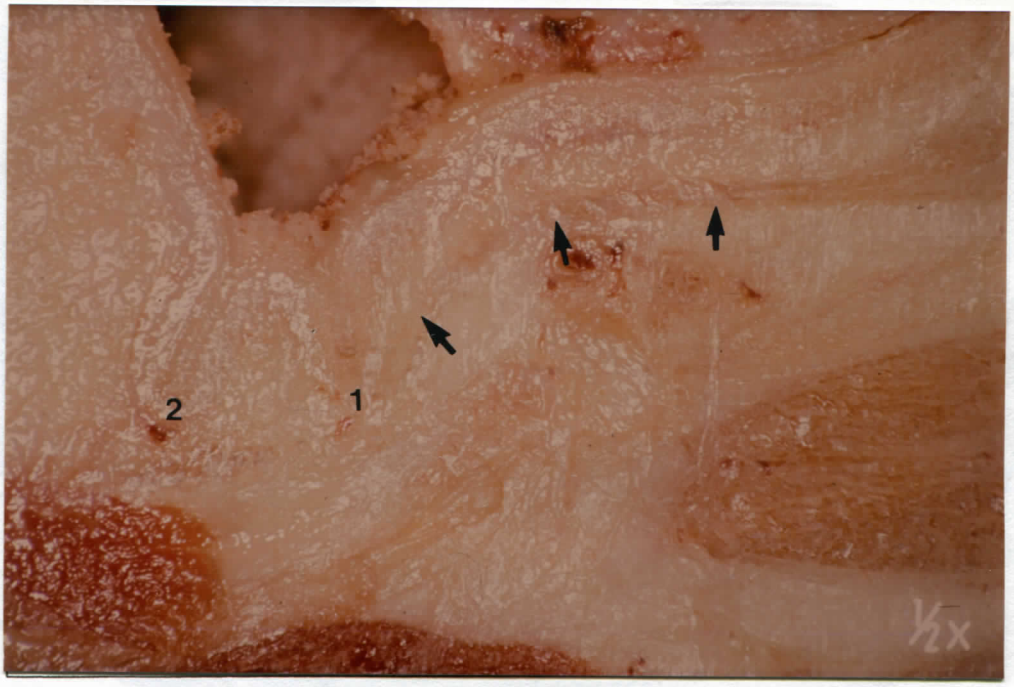

b

Abb. 7 a + b - Längsschnitt durch die ulnaren Weichteile des Ringfingers einer gefrorenen Hand. Pfeile = intertendinöser Aponeurosenlängszügel; Rf = Retinaculum flexorum; 1 = proximale quer Handlinie; 2 = distale quere Handlinie; s. Textband, S. 35.

Erläuterung Abb. 8:

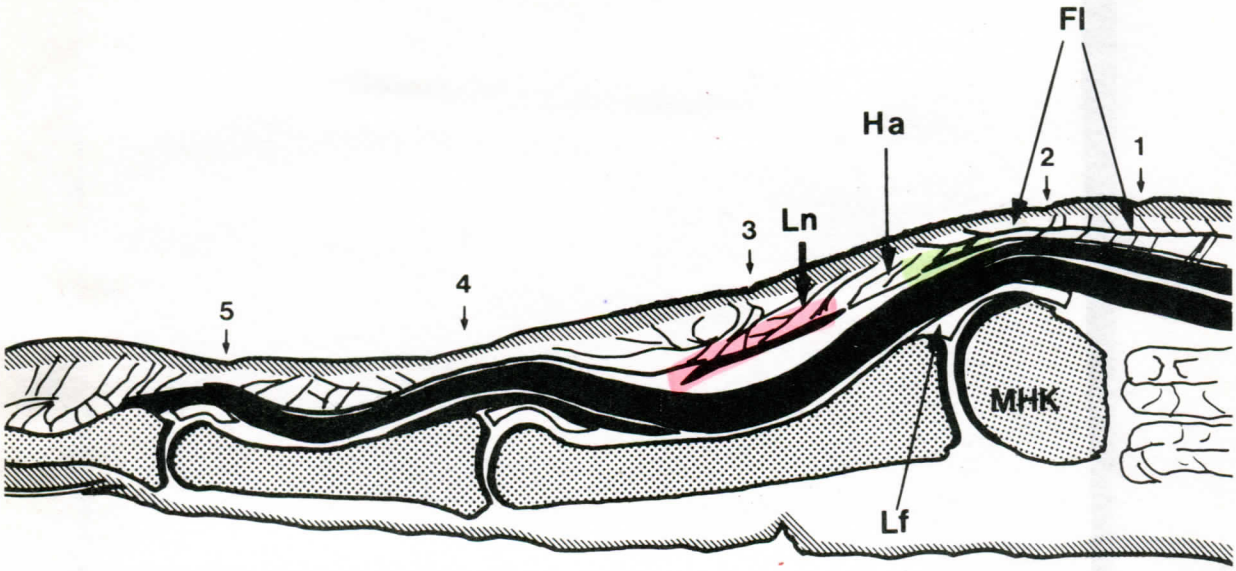

Erläuterung Abb. 9:

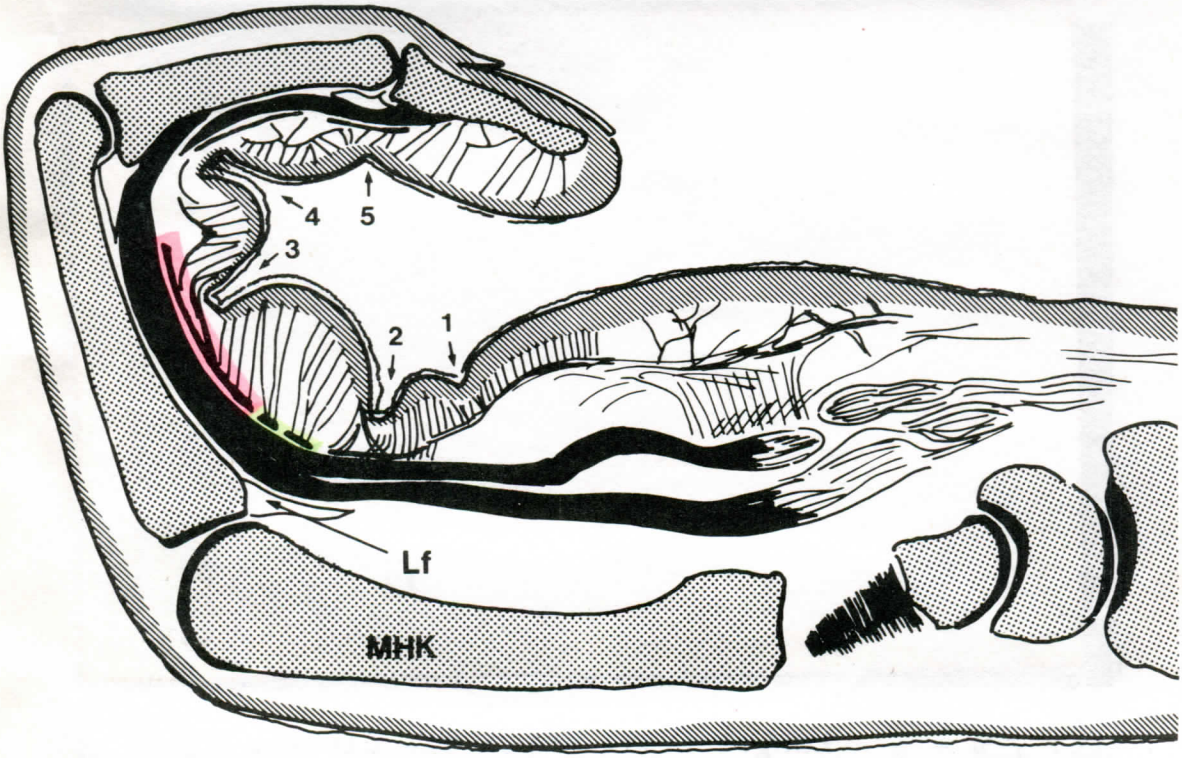

1 - 5 = Hand- und Fingerlinien, s. Abb. 1;
Fl = Farnblattformation ("fern leaf" / STACK); Ha = l'hiatus aponévrotique; Ln = Lig. natatorium; Lf = Lamina fibrocartilaginea volaris; MHK = Mittelhandknochen; grün = Ringband A1; rot = Ringband A2.

Abb. 8:

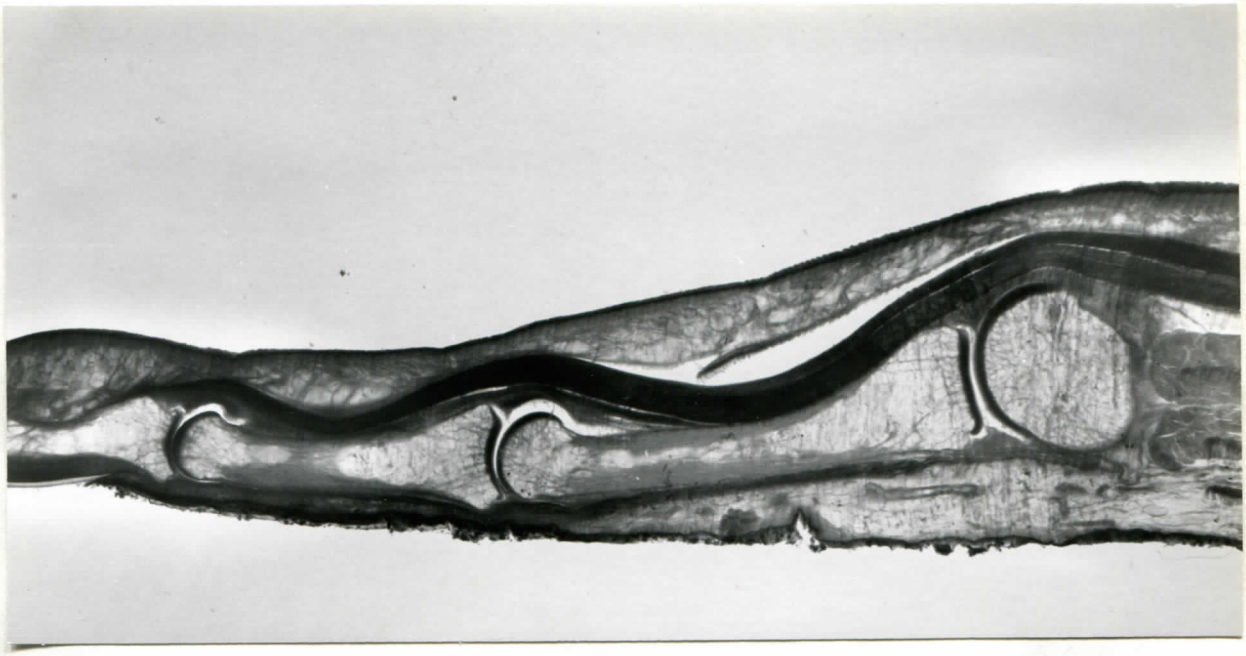

Abb. 9:

Abb. 8 - Medianschnitt aus einem gestreckten Ringfinger.

Abb. 9 - Medianschnitt aus dem Ringfinger einer zur Faust geschlossenen Hand.

Erklärungen nebenstehend und Textband, S. 36 ff.

Abb. 1o - Grundgliedbereich 3 - 4 des Schnittes der Abb. 9, von der Gegenseite durchleuchtet. Hautfesseln sitzen diskontinuierlichen, aufgefalteten Längsfasern auf. Lange Verankerung der Fingergrundlinie (3) an A2; s. Textband, S. 36 ff.

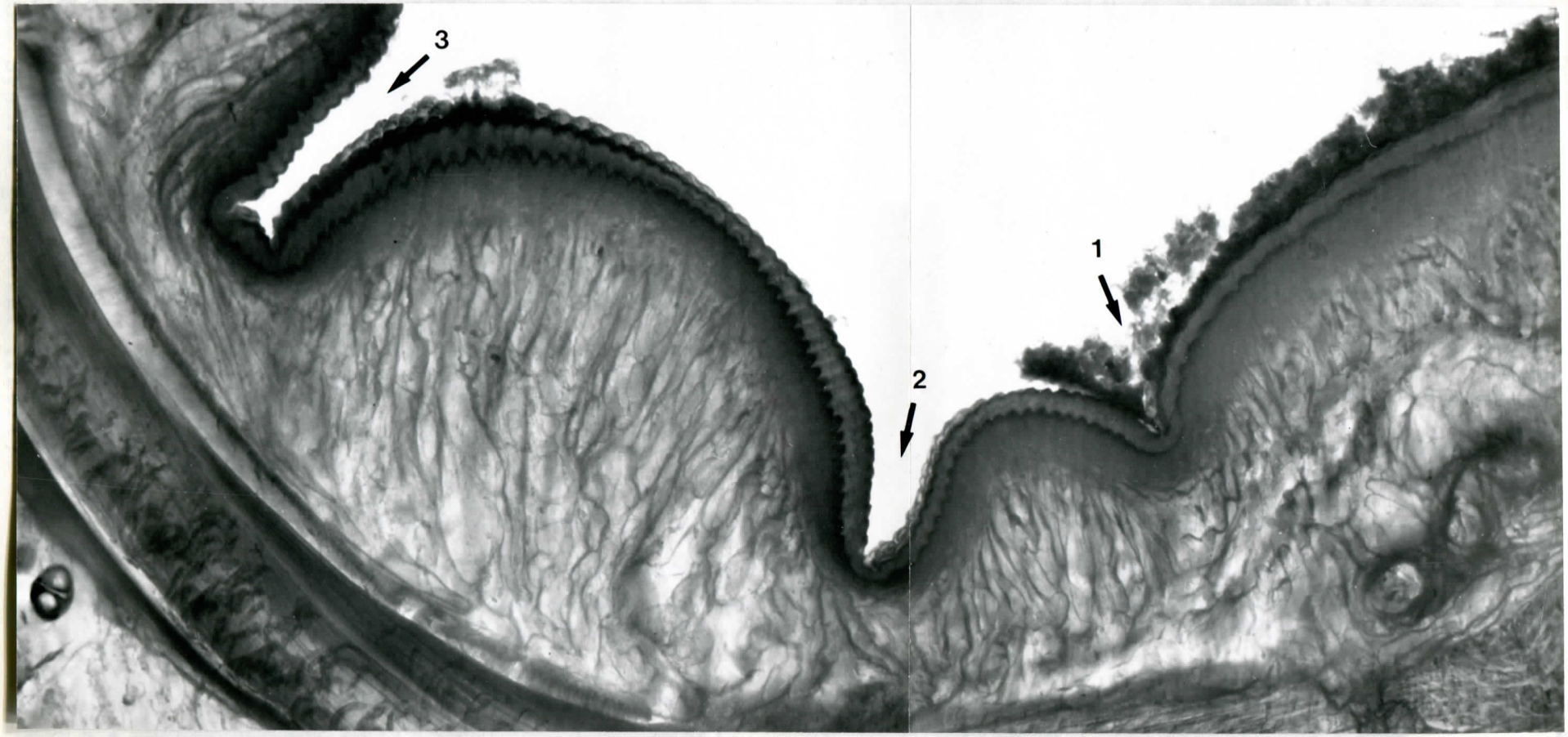

Abb. 11 - Hautfesseln der palmo-digitalen Übergangszone in der Beugeschiebung. Im Gegensatz zur Streckverschiebung auffallend homogene Textur der aufgerichteten Retinacula cutis. 1 + 2 = quere Handlinien; 3 = Fingergrundlinie.

Erläuterung Abb. 12:

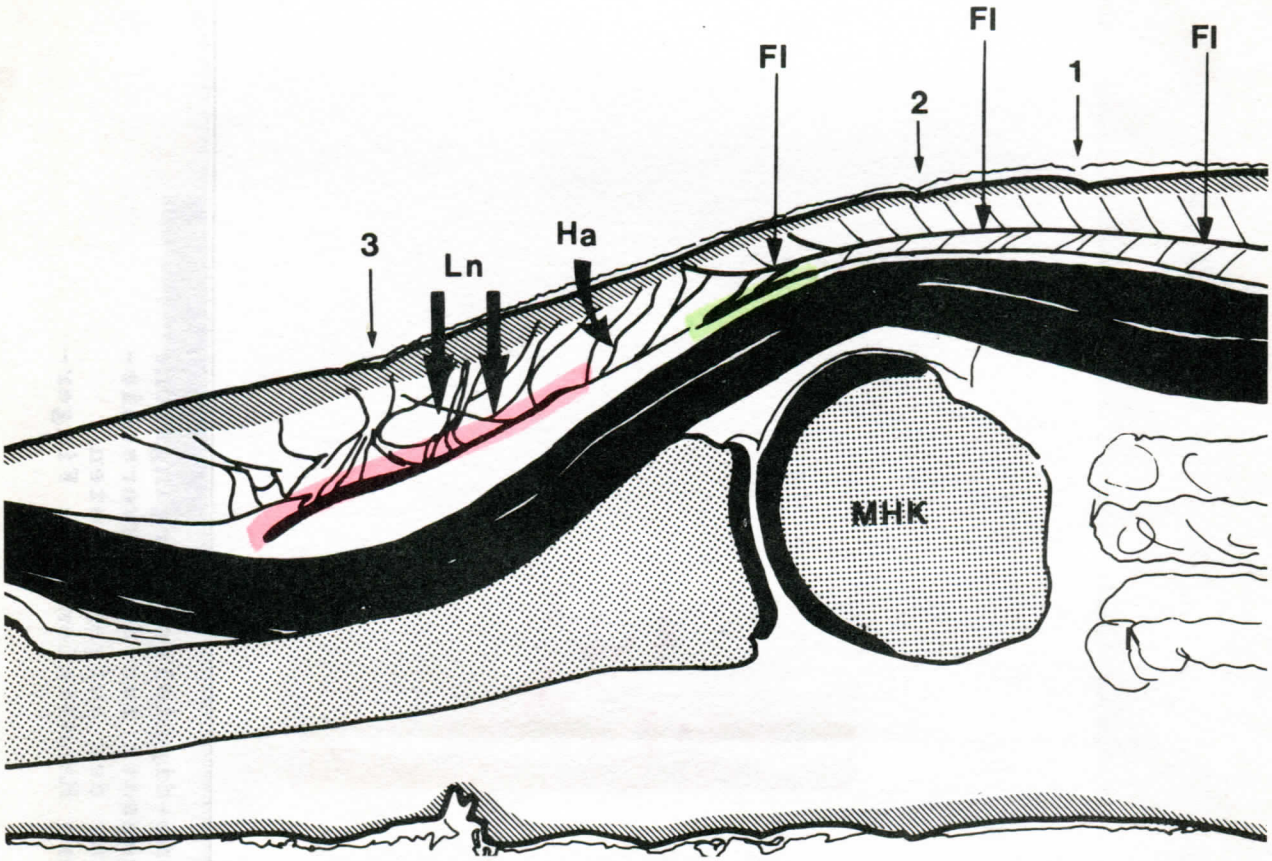

Erläuterung Abb. 13:

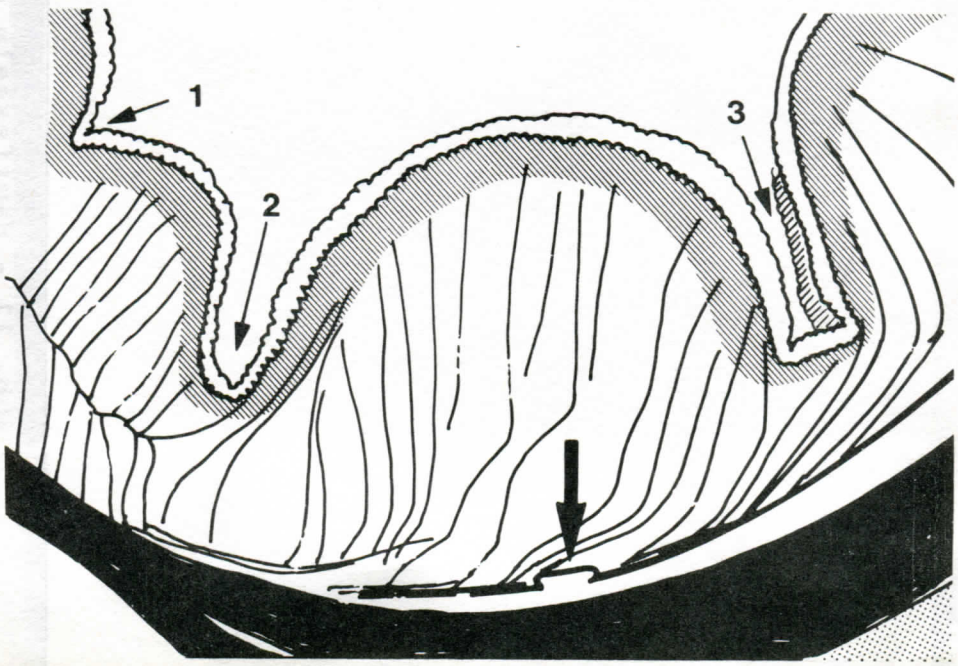

Fl = Farnblattformation / STACK; Ln = Lig.natatorium; Ha = l'hiatus aponévrotique; 1 - 3 = Handlinien sowie basale Fingerlinie; MHK = Mittelhandknochen; Pfeil in 13 = Stauchungszone der Ringbänder mit Prolaps der Synovia. In 12 grün = A1; rot = A2.

Abb. 12:

Abb. 13:

Abb. 12 - Palmo-digitale Übergangszone in der Streckverschiebung / Ringfinger d. Abb. 8.

Abb. 13 - Gleicher Gewebsbereich in d. Beugeverschiebung - seitenversetzt (!). Ringbänder und Synovia gestaucht (Pfeil).

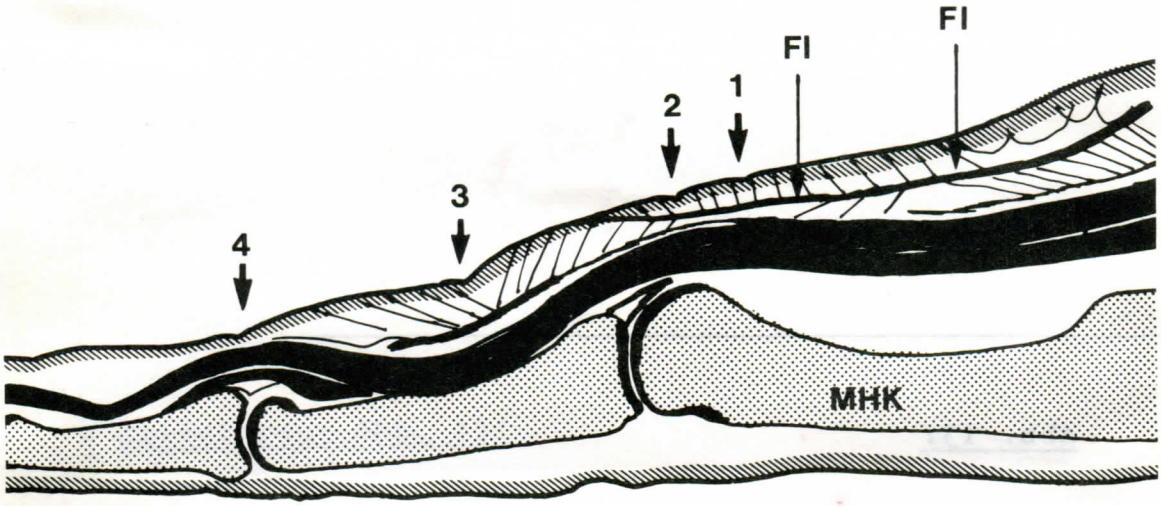

Erklärung Abb. 14: Fl = Farnblattformation der Aponeurosenlängszügel (STACK); 1 + 2 = quere Handlinien; 3 = Fingergrundlinie; 4 = Mittelgelenkslinie; MHK = Mittelhandknochen.

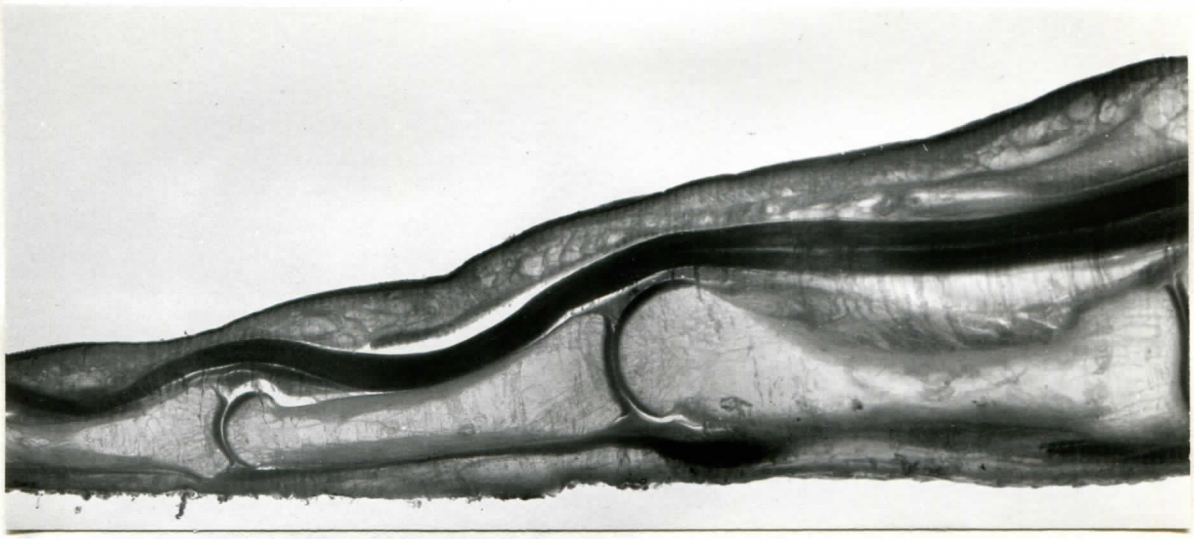

Abb. 14 - Medianschnitt aus einem Mittelfinger einer gestreckten Hand, Mittelhandregion miterfaßt. In der Streckstellung markieren der lockere und der dichte Faserfilz über dem Grundglied die Faserformationen des Hiatus aponeuroticus und des Schwimmbandes, vgl. Textband, S. 4o ff.

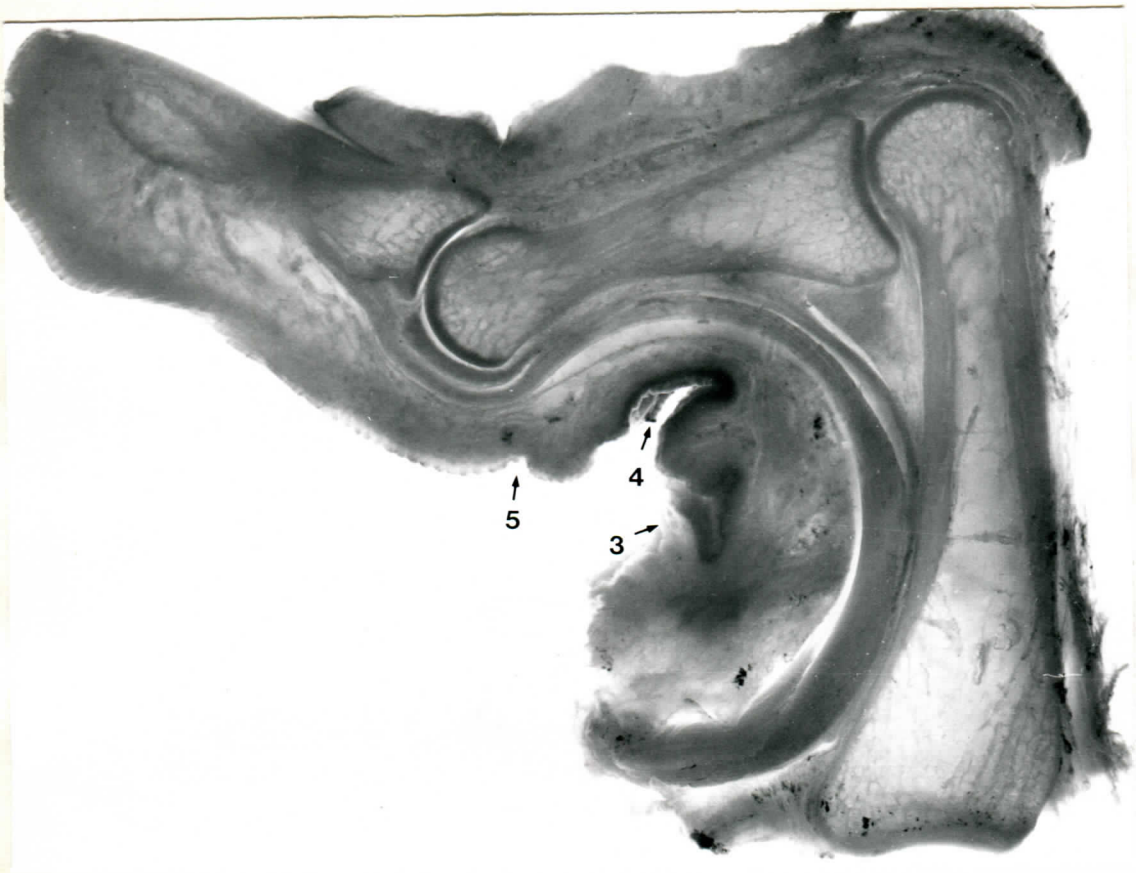

Abb. 15 a - Paramedianschnitt aus einem Kleinfinger mit Mb.Dupuytren, s. Textband, S. 55.

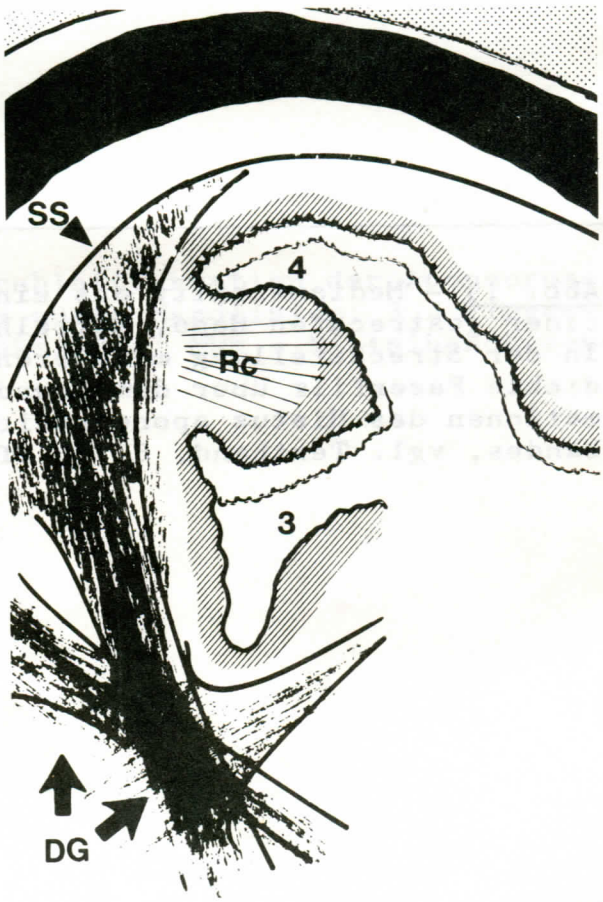

Erklärung Abb. 15 c:

3 = Fingergrundlinie;
4 = Mittelgelenkslinie;
5 = Endgelenkslinie;
DG = Dupyutren-Gewebe;
SS = Sehnenscheide;
Rc = Retinacula cutis.

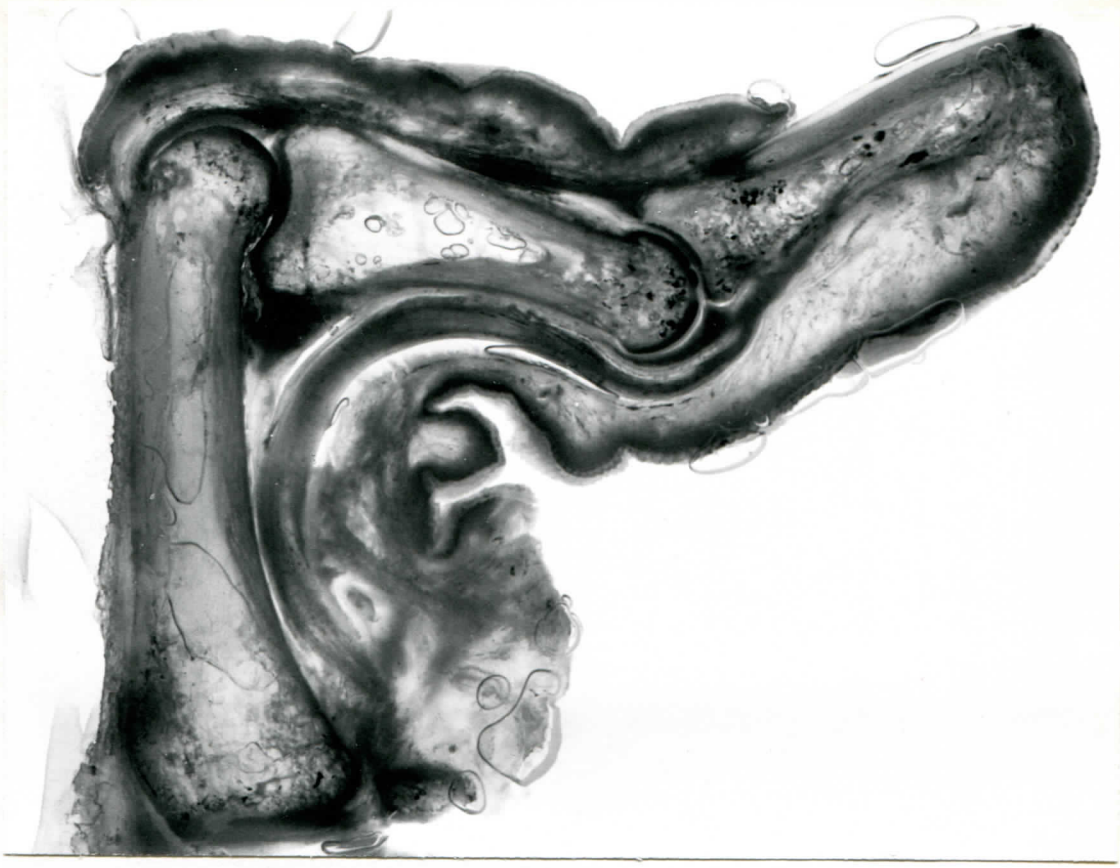

Abb. 15 b - Paramedianschnitt aus einem Kleinfinger m.Mb.Dupuytren, Folgeschnitt zu 15 a. Im Vergleich zu 15 a höhere Transparens d. imprägnierten Schnittes.

Abb. 15 c - Vergrösserung des Grundgliedbereichs 3 - 4; strangförmiges Dupuytren-Gewebe, nur noch eine geringe Zahl parallel formierter Retinacula cutis; vgl. Textband, S. 55.

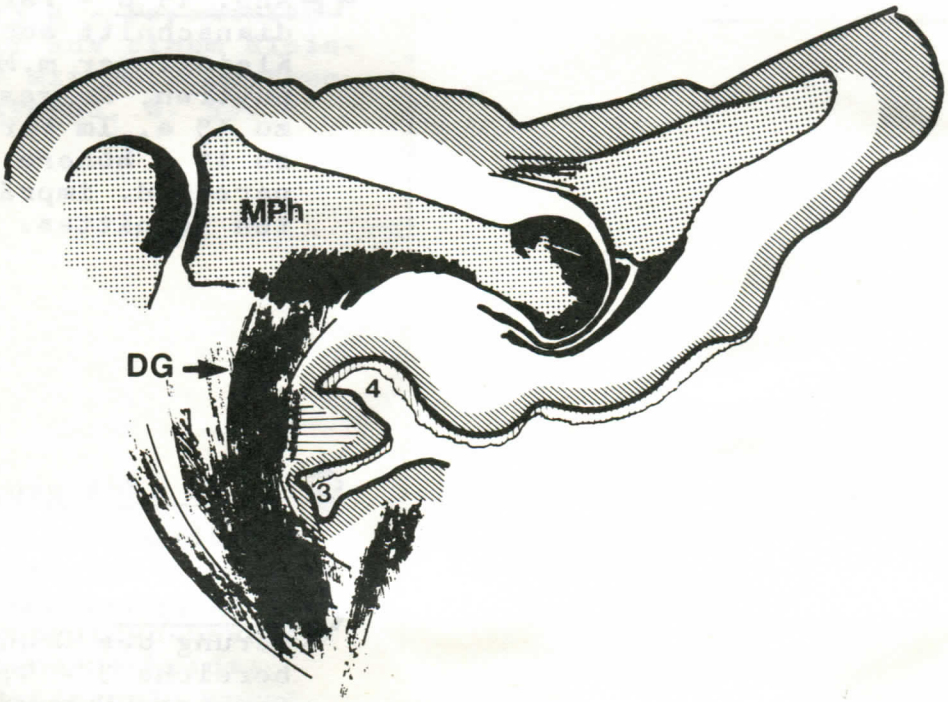

Abb. 15 d - Paratendinöser Längsschnitt durch den erkrankten Kleinfinger. Strangförmiges Dupuytren-Gewebe (DG) inseriert an dem verbreiterten und sägeförmig aufgerauhten Kortikalissaum der Mittelphalanx (MPh); s. Textband, S. 55.

Hand **F.W.** li.:

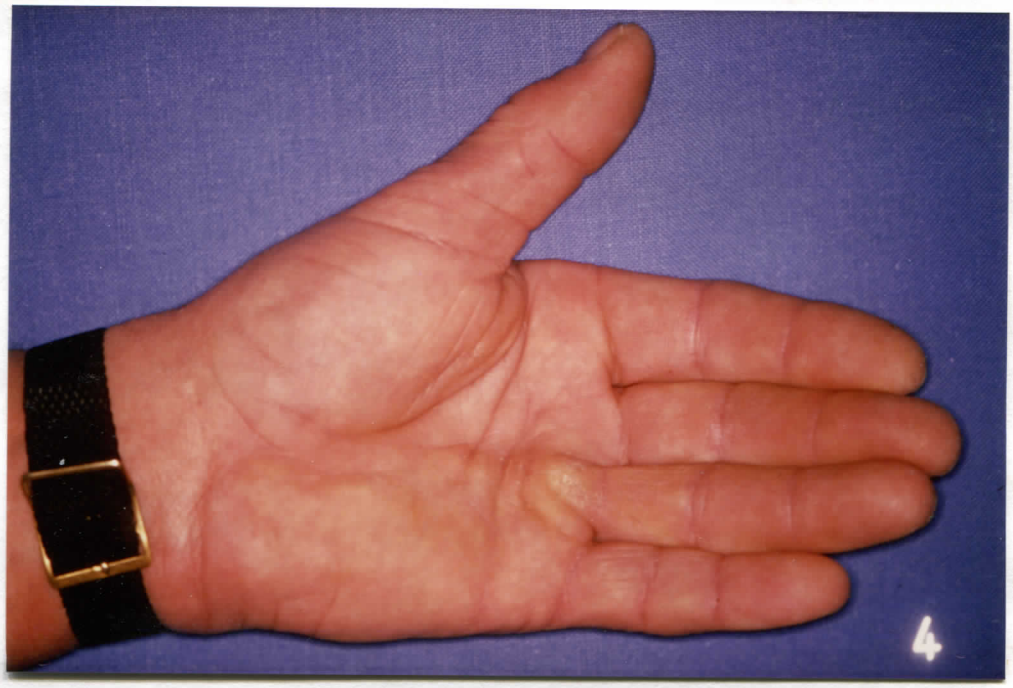

Abb. 16 a

Abb. 16 b

Abb. 16 a + b - Dupuytren-Hand eines 49-jährigen Arbeiters, seit 1,5 Jahren bestehend. Typische Strang- und Knotenbildung mit charakteristischem Faltenrelief in der verkürzt erscheinenden distalen Handzone. Streckdefizit im Grundgelenk IV von 15 °.

Hand **F.W.** :

Abb. 17 a

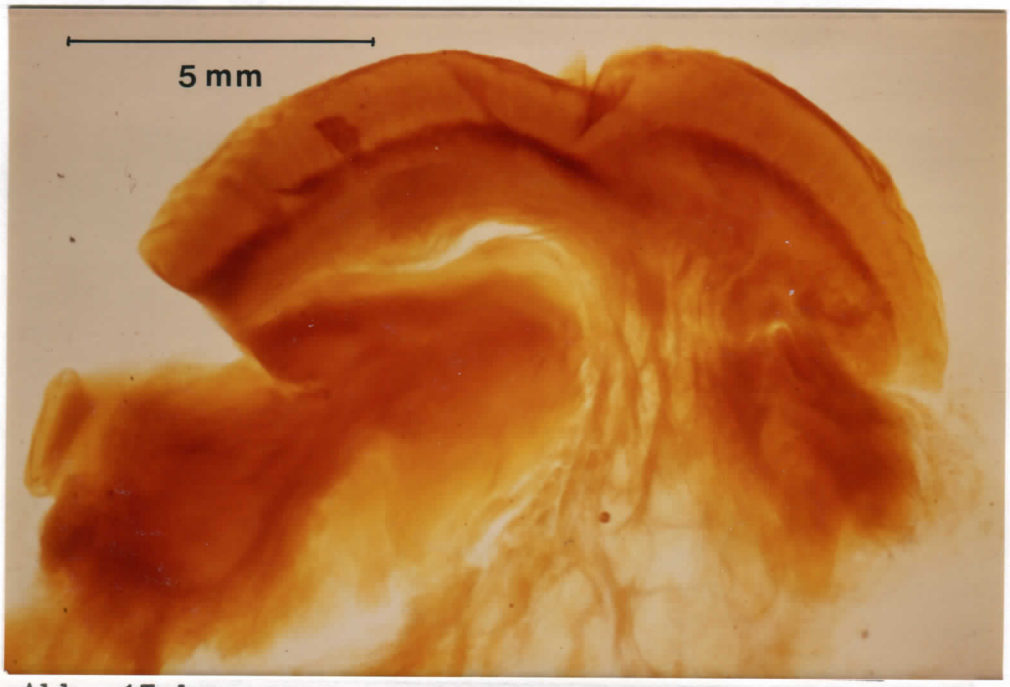

Abb. 17 b

Abb. 17 a + b - Probeexzisat incl. Haut aus dem als Knoten imponierenden Dupuytren-Gewebe über dem Grundgelenk. Radiale (a) und ulnare (b) Seitansichten auf das fixierte und entwässerte Präparat; s. Textband, S. 66.

Abb. 18 a + b - Gleiches Präparat wie in Abb. 17, jedoch im imprägnierten, teiltransparenten Zustand. Blumenstraußartige Bündelung der Hautfesseln durch homogen erscheinendes Dupuytren-Gewebe; a = Durchsicht von radial; b = Durchsicht von ulnar; vgl. Textband, S. 66.

Abb. 17 b

Abb. 18 b

Hand **F.W.**:

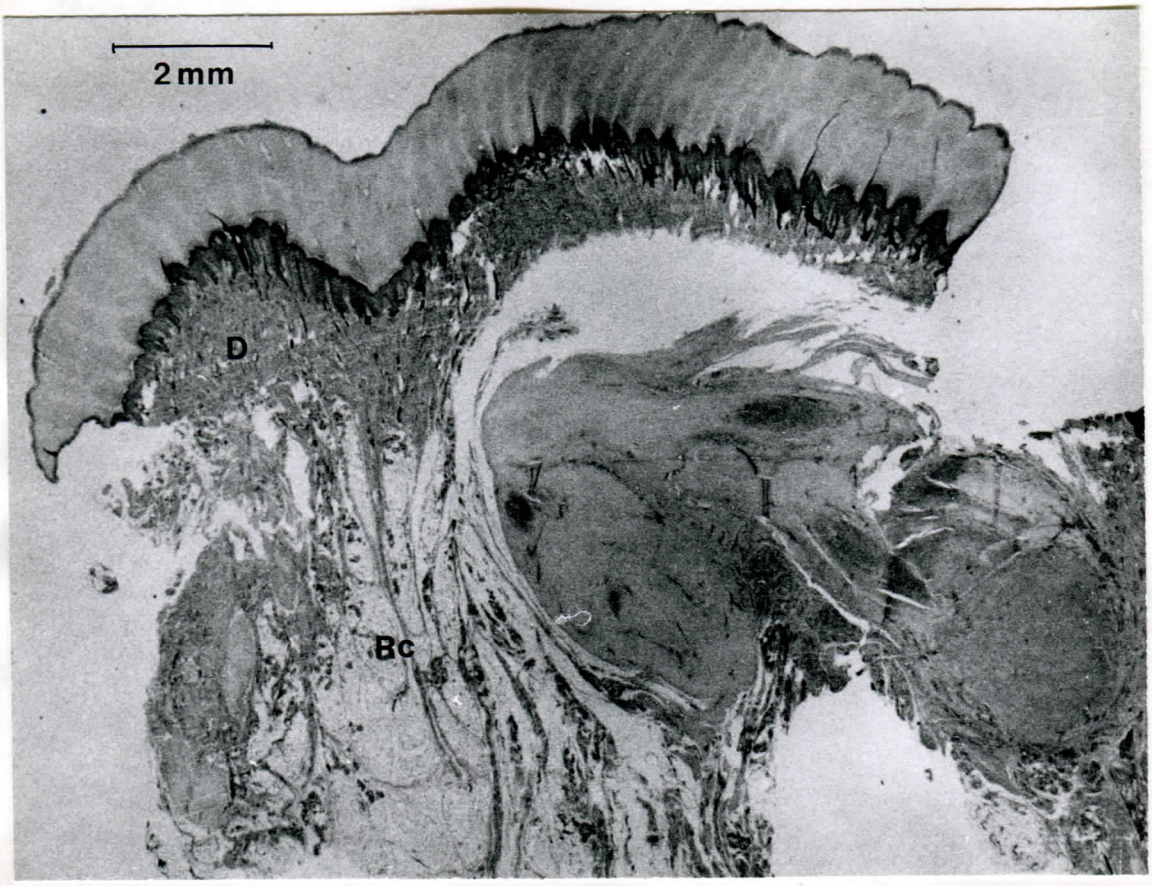

Abb. 19 a



Abb. 19 b

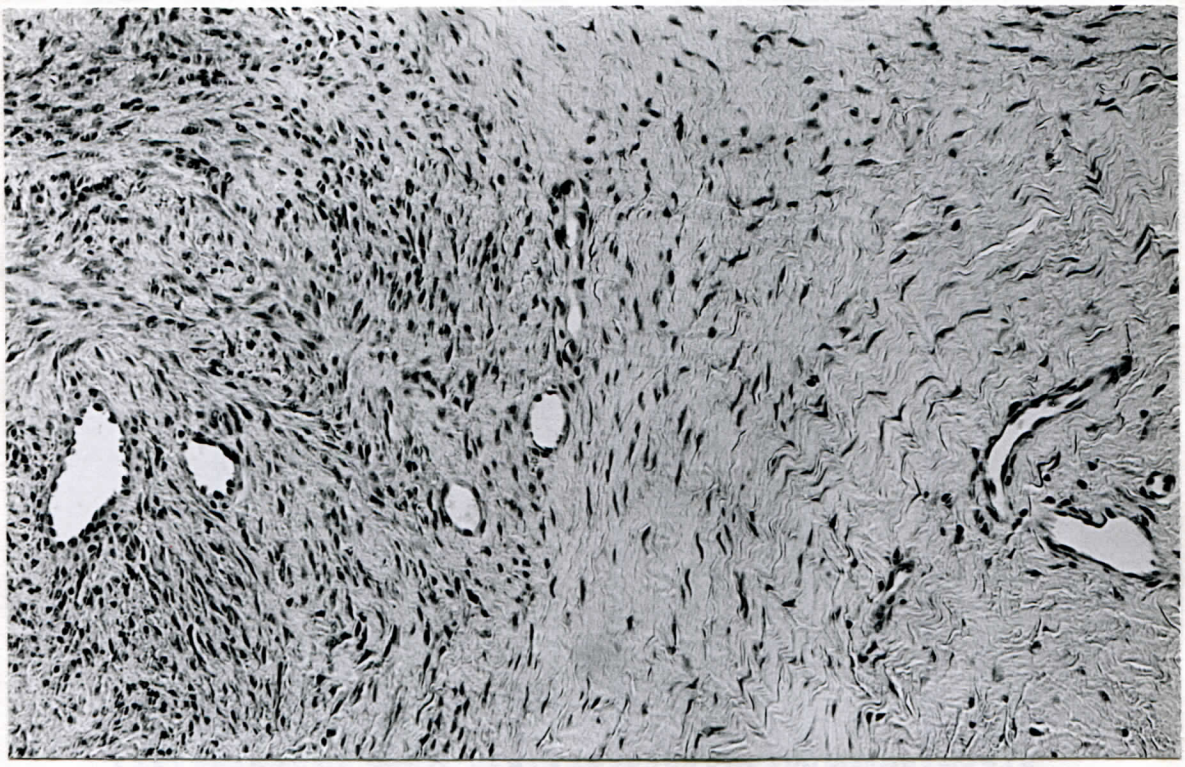

Abb. 19 c - Grenzzone zwischen Zellproliferat und lamellärem Gewebe. Wirbelartige Anordnung der prolif. Zellen. Vergr. 18o x

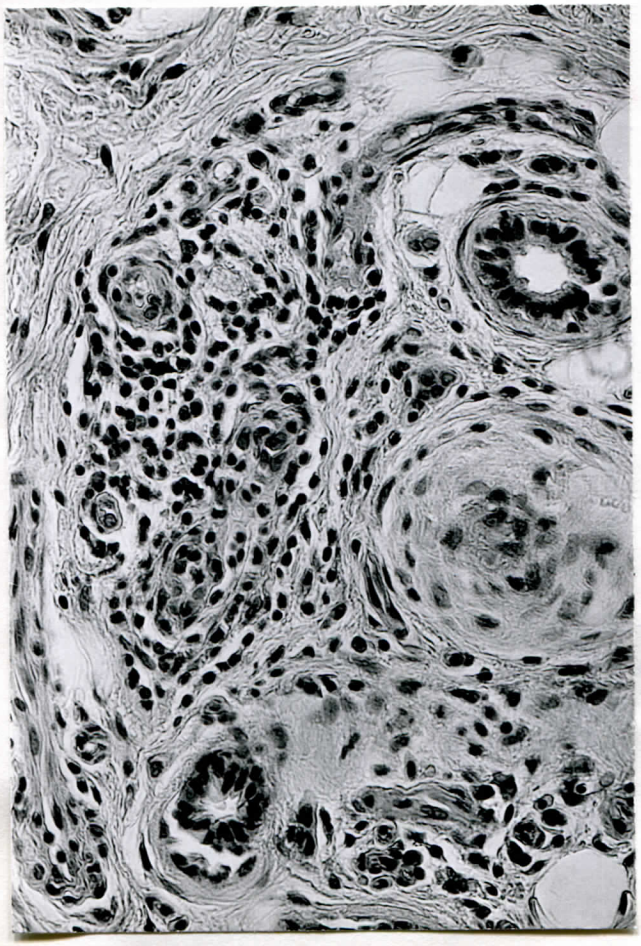

Abb. 19 d - Perivaskul. Zellproliferat in der Nähe von Schweißdrüsen. Perizyten, Fibroblasten und histiozytäre Zellelemente. Vergr. 25o x

D = Dermis, fibrosiert;
Rc = Retinacula cutis;
X = noduläre Zellproliferate innerhalb faserreichen Gewebes. S. Textband, S. 67/68.

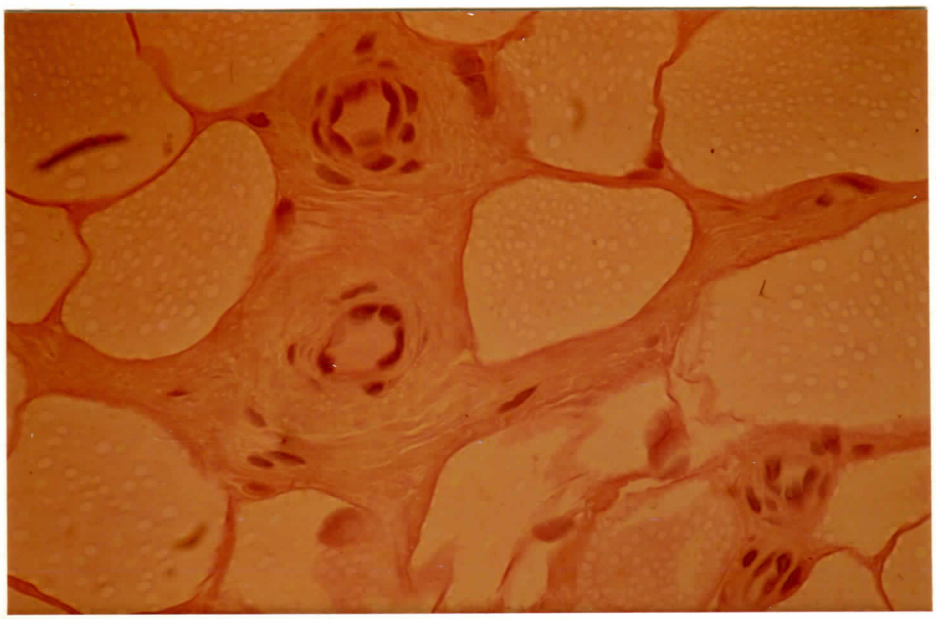

Abb. 2o a - wandverdickte Gefäße im interstitiellen Bindegewebe der Subktuis in der distalen Handzone. Vergr. 25o x

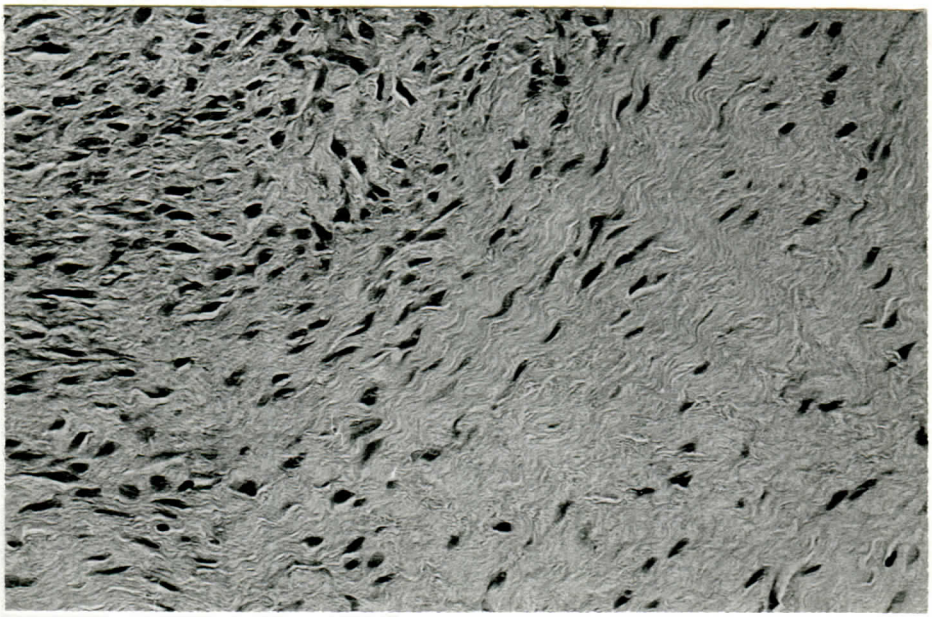

Abb. 2o c - Dupuytren-Gewebe. Grenzzone zwischen Zellproliferat und faserreichem, lamellären Gewebe; Vergr. 25o x

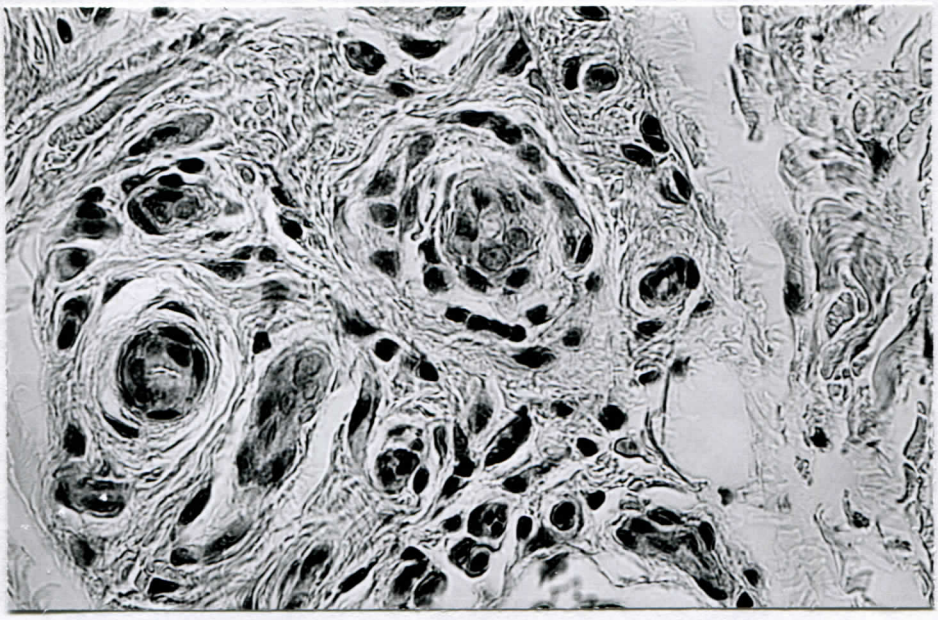

Abb. 2o b - Perivaskuläres Zellprolferat, bestehend aus perizytenähnlichen Zellen, Fibroblasten und histiozytären Zellelementen; Vergr. 4oo x



Abb. 2o d - Tendiniform ausdifferenziertes, 'hyalines' Dupuytren-Strang-Gewebe.
Vergr. 25o x
S. Textband, S. 68/69.

Abb. 21 - Fall F.W. - vgl. Abb. 16/S. 41

Perivaskuläres Zellproliferat. Infolge operationstechnisch bedingter Blutleere verschlossenes Kapillargefäß. L = Gefäßlumen; E = Endothelzellen; P = Perizyt mit Basalmembran (Pfeile); basalmembranähnliches Material auch um nicht wandständige, perizytenähnliche Zellen (Pfeile); K = Kollagenfibrillen; s. Textband, S. 75/76. Verg. 7.5oo x

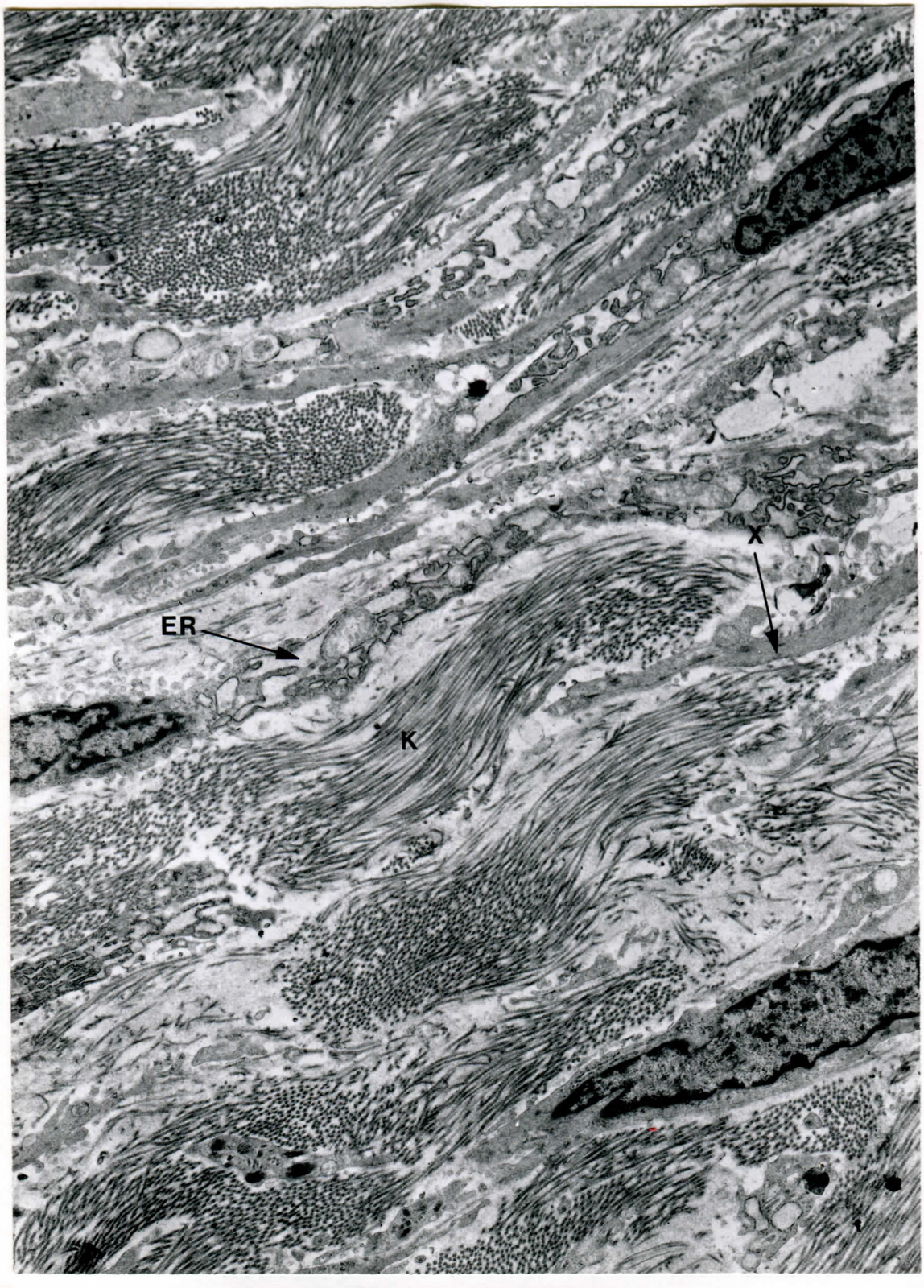

Abb. 22 - Fall F.W.

Zell- und Faserstruktur innerhalb des 'Zellproliferats'. Zwischen langgestreckten Fibroblastenfortsätzen locker gebündelte dünne Kollagenfibrillen (K). Gefaltete Fibroblastenkerne mit marginaler Herterochromatinverdichtung. Fibroblastenfortsätze mit zysternenartig erweitertem rauhen endomplasmatischen Retikulum (ER) bzw. als glatte Muskelzellen imponierend (X).; s. Textband, S. 76. Vergr. 7.5oo x

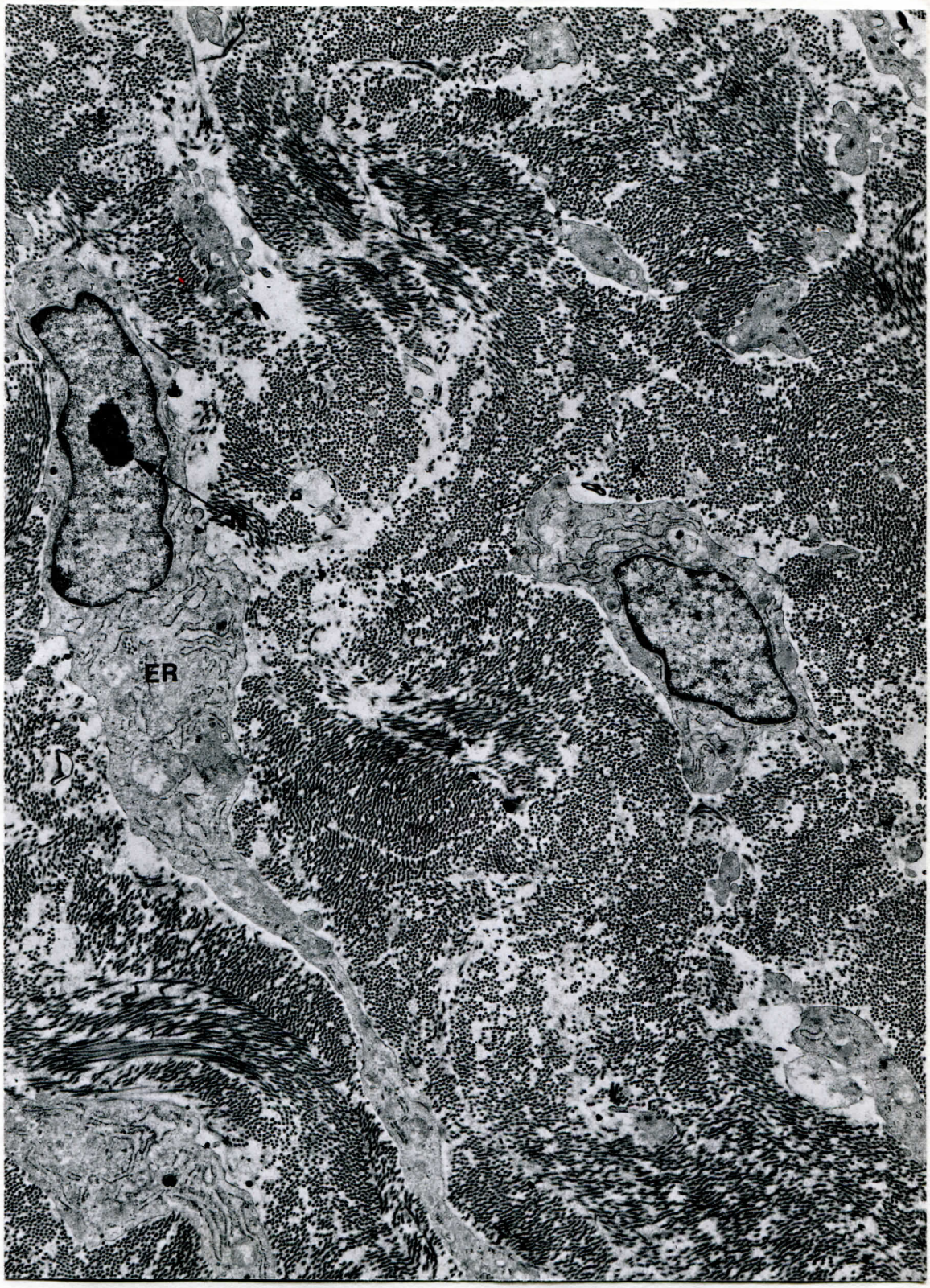

Abb. 23 - Fall F.W.

Ausschnitt aus der Randzone des 'Zellproliferats'. Vermehrung der dichter gepackten, weitgehend einheitlich ausgerichteten, quer geschnittenen Kollagenfibrillen (K). Typische Fibroblastenformen mit hellem Kern und deutlichem Nukleolus (N). Das zu dünnen Fortsätzen ausgezogene Zytoplasma wird fast vollständig von erweitertem ER ausgefüllt.
Vergr. 7.500 x

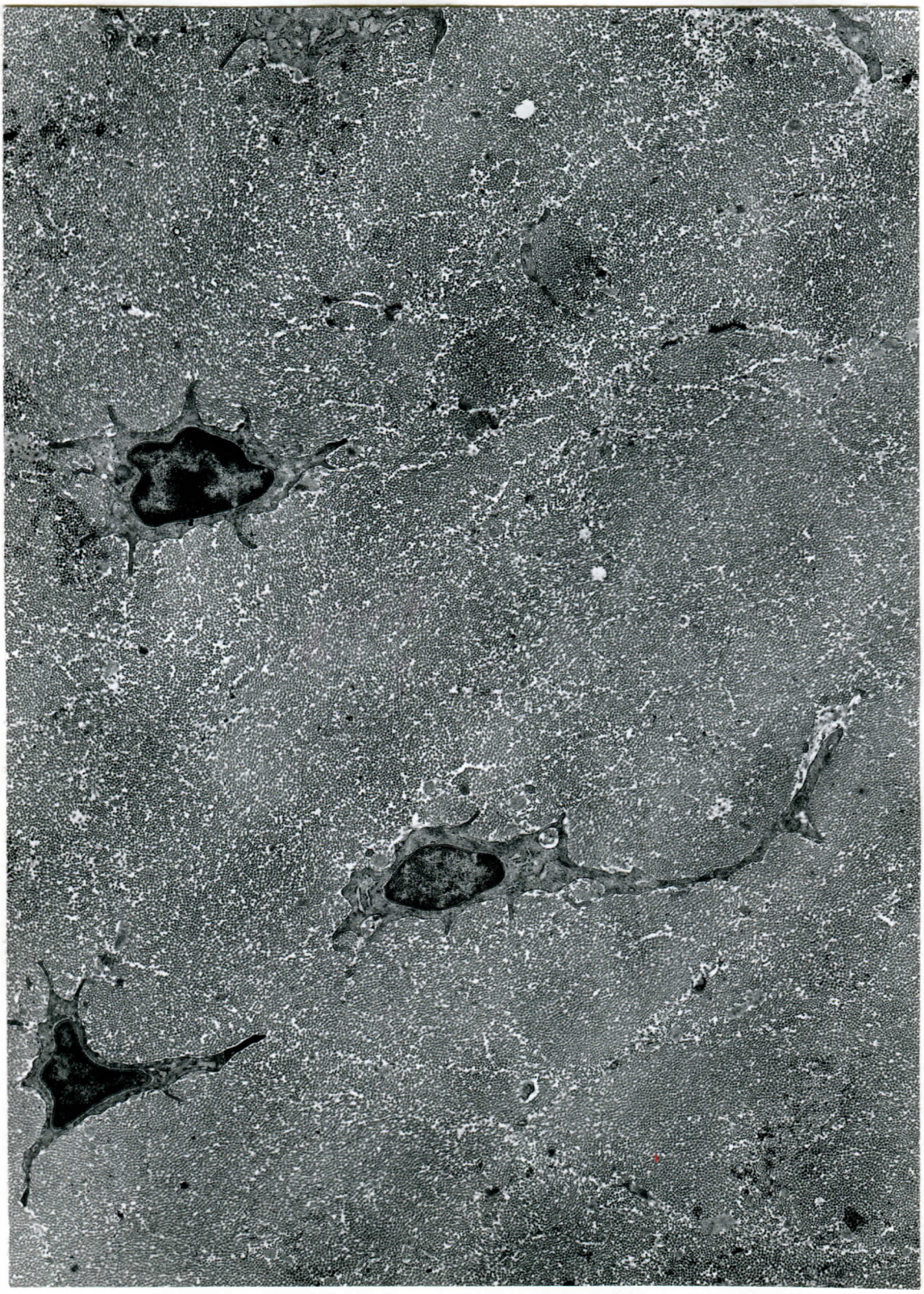

Abb. 24 - Fall F.W.

Querschnitt durch den sehnenartigen, 'hyalinen' Dupuytrenstrang. Dicht gepackte, einheitlich ausgerichtete Kollagenfibrillen mit eingeschlossenen Fibrozyten (sog. Flügelzellen), die zahlreiche interfaszikuläre Zellfortsätze besitzen; s. Textband, S. 77.
Vergr. 7.500 x

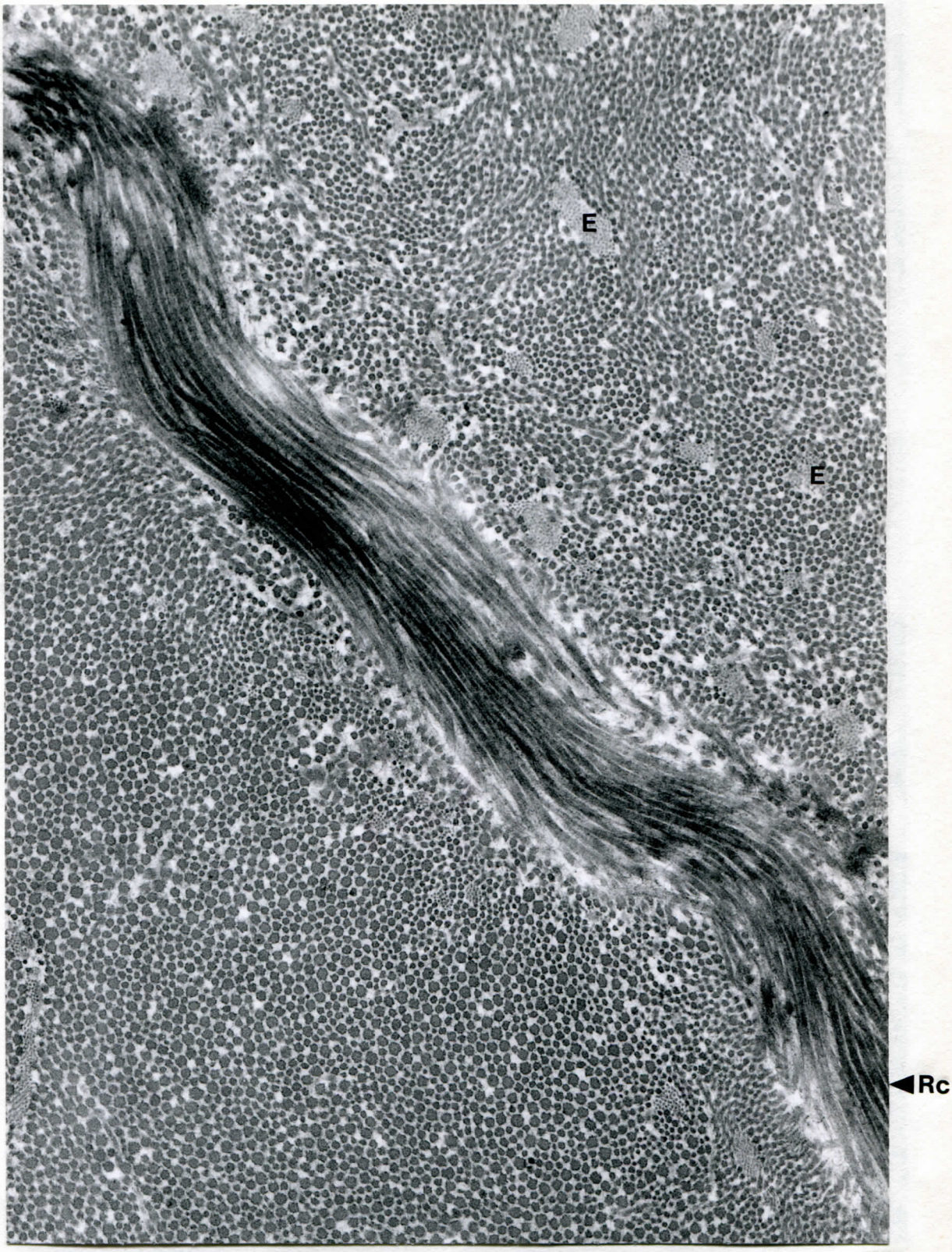

Abb. 25 - Fall F.W.

Die Faserkomponenten des 'Dupuytren-Gewebes':
Die längs geschnittene Hautfessel (Retinaculum cutis, Rc) wird von dicht gepackten, unterschiedlich dicken Kollagenfibrillen eingeschlossen. Im oberen rechten Bildanteil filamentäre Elastinkomponenten (E); s. Textband, S. 77.
Vergr. 7.5oo x

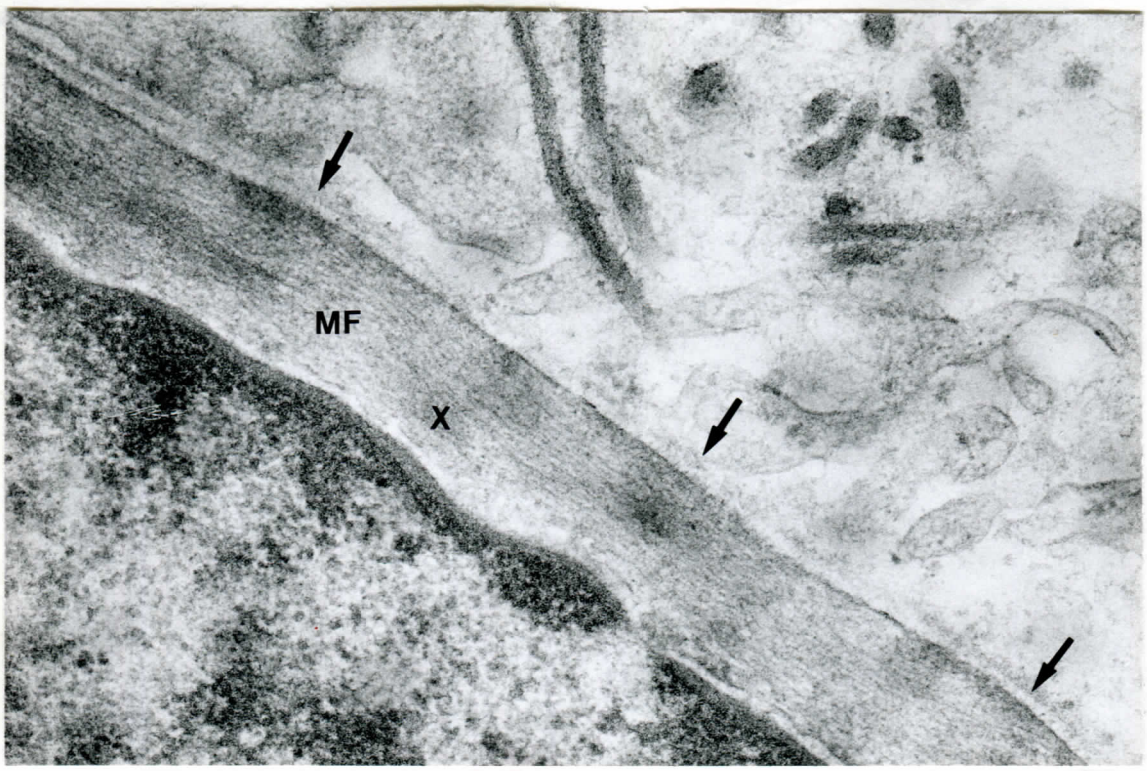

a

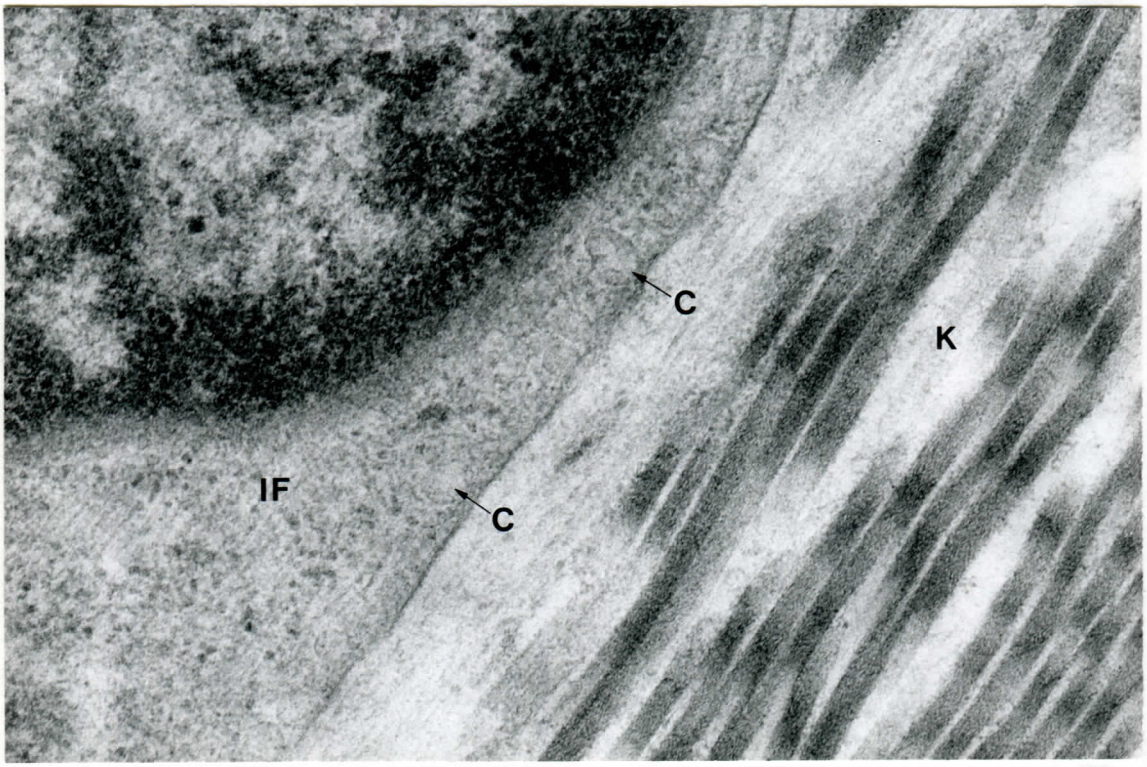

b

Abb. 26 - Fall F.W.

Ausschnitte proliferierender Fibroblasten - vgl. Übersichtsbild 22. In a perinukleäre, dicht gebündelte Mikrofilamente (MF) mit typischen 'dense bodies' (X). Auf der Zellmembran Bruchstücke basalmembranähnlichen Materials (Pfeile).
In b zytoplasmatische Mikro- und Intermediärfilamente (IF). Entlang der Zellmembran zahlreiche Caveolae (C). Extrazellulär filamentäre und fibrilläre Kollagenformationen (K).
Vergr. 6o.ooo x

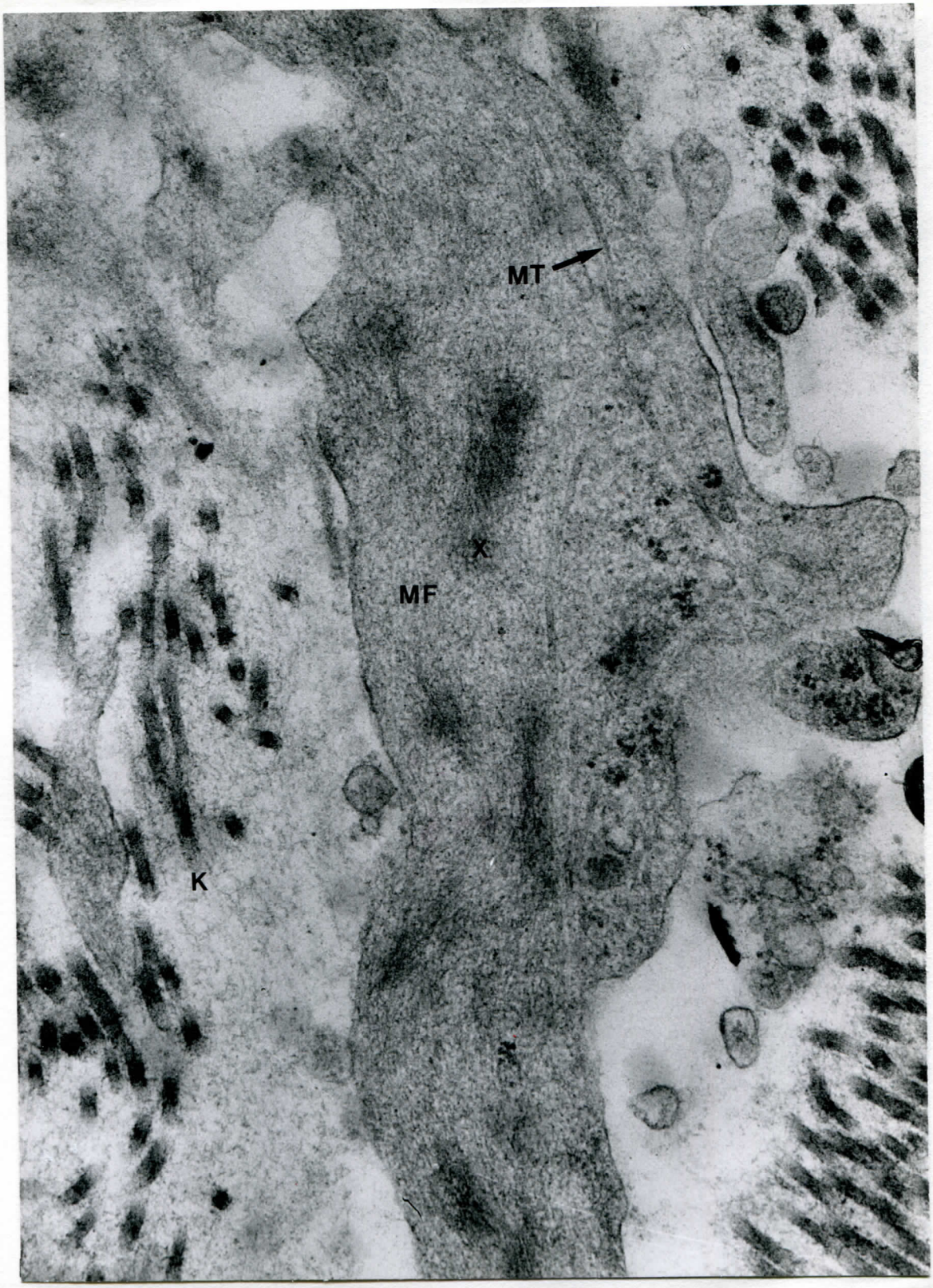

Abb. 27 - Fall F.W.

Längsschnitt durch 'Myofibroblastenfortsatz' (vgl. Abb. 22). Der Zellfortsatz ist ausgefüllt mit dicht gebündelten Mikrofilamenten (MF). Zahlreiche 'dense bodies'. Vereinzelte Mikrotubuli (MT). Aufgelockerter Extrazellularraum mit fädiger Grundstruktur und dünnen Kollagenfibrillen (K). Vergr. 6o.ooo x

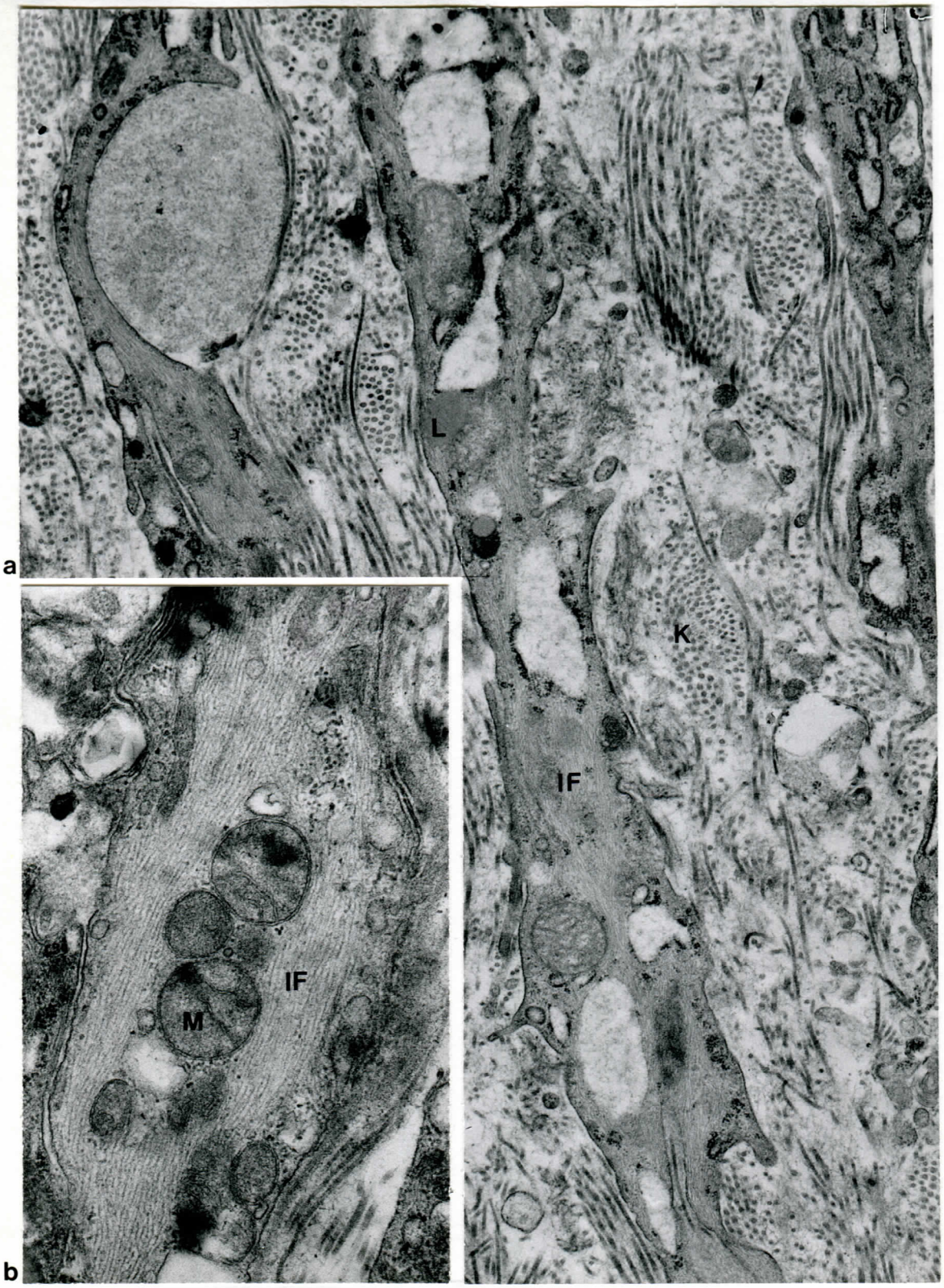

Abb. 28 - Fall K.R.

Zyto- und Faserarchitektur eines in der proximalen Hohlhand gelegenen 'Dupuytren-Knotens' ohne Streckdefizit. In den langen Fibroblastenfortsätzen stark dilatiertes, granuliertes ER, geschwollene Mitochondrien mit zerrissenen Cristae (M), vereinzelt Lysosomen (L) und zahlreiche Intermediärfilamente (IF). Extrazellulär dünnkalibriges Kollagen (K).
Vergr. a = 15.000 x; b = 30.000 x

Abb. 29 - Fall K.P.

Extrazelluläre Kollagenbildung.
Intrazellulär zahlreiche ribosomenbesetzte Zysten des ER, Caveolae (C), Intermediärfilamente (IF) und Mikrotubuli (MT). Extrazellulär fädige Grundstruktur und dünne Kollagenfibrillen (K) mit gerade erkennbarer Querstreifung (Pfeil).
Vergr. 90.000 x

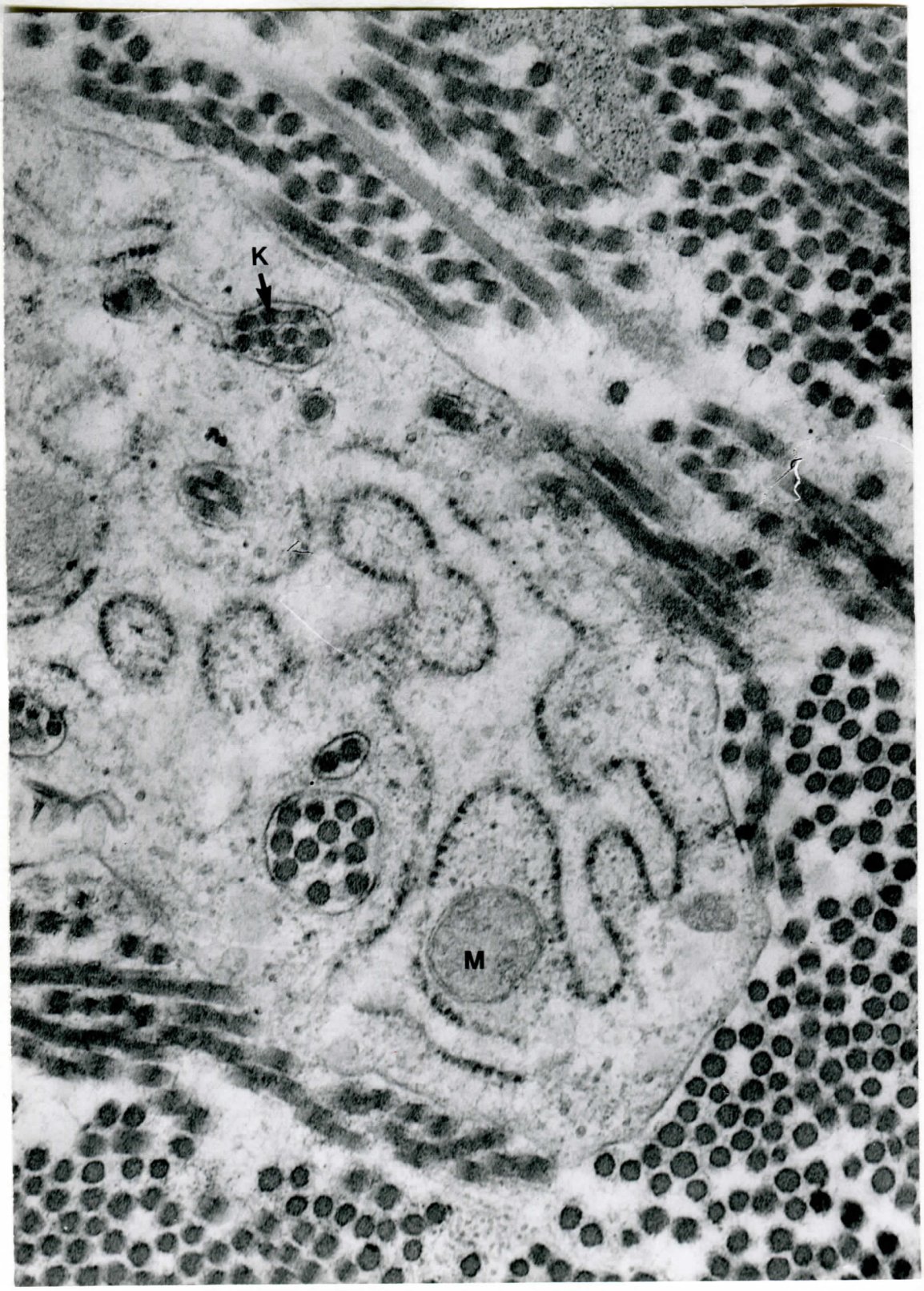

Abb. 3o - Fall F.W.

Ausschnitt eines undifferenzierten Fibroblasten aus dem Randsaum eines Zellknotens (vgl. Abb. 23). Erweitertes granuliertes ER, Mitochondrium (M) und innerhalb von Zelleinstülpungen - extrazellulär - gelegene Kollagenfibrillen (K). Keine zytoplasmatischen Filamentstrukturen.
Vergr. 6o.ooo x

a

b

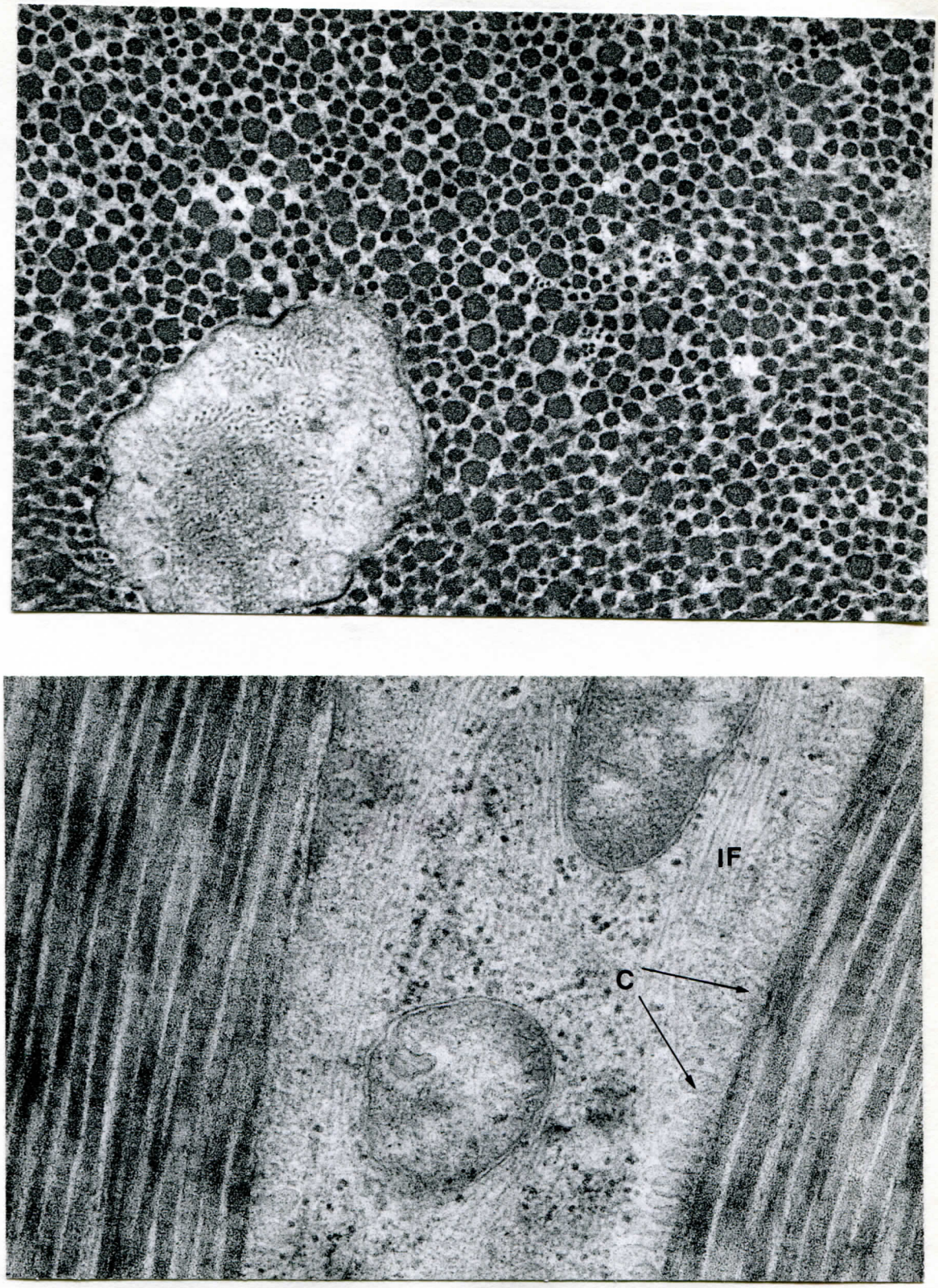

Abb. 31 - Fall R.A./Hand J (a) und F.W. (b)

Quer (a) und längs (b) geschnittene Fibrozytenfortsätze innerhalb dicht gepackter Kollagenfibrillen. In den Fibrozytenfortsätzen (vgl. auch Abb. 24) zahlreiche, längs orientierte Intermediärfilamente (IF) sowie auffallend viele Pinozytosevesikel (C). Vergr. je 6o.ooo x

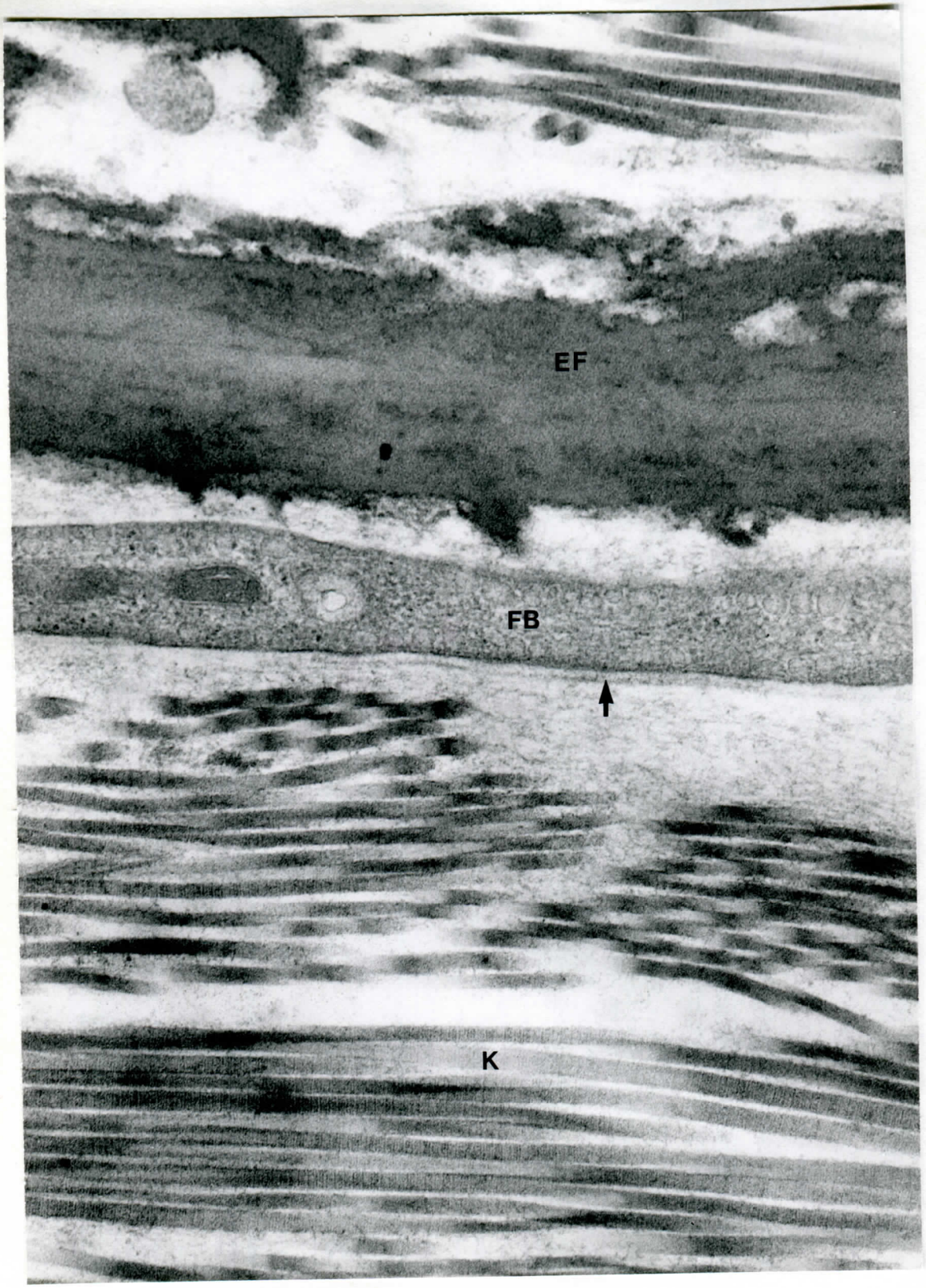

Abb. 32 - Fall F.W.

Übersicht über die ultrastrukturellen Elemente des 'Dupuytrengewebes'. Von oben nach unten: Elastische Faser (EF), vesikelreicher Fibroblastenfortsatz (FB) mit basalmembranähnlicher Substanz (Pfeil) und typische, quergestreifte Kollagenfibrillen (K).
Vergr. 6o.ooo x

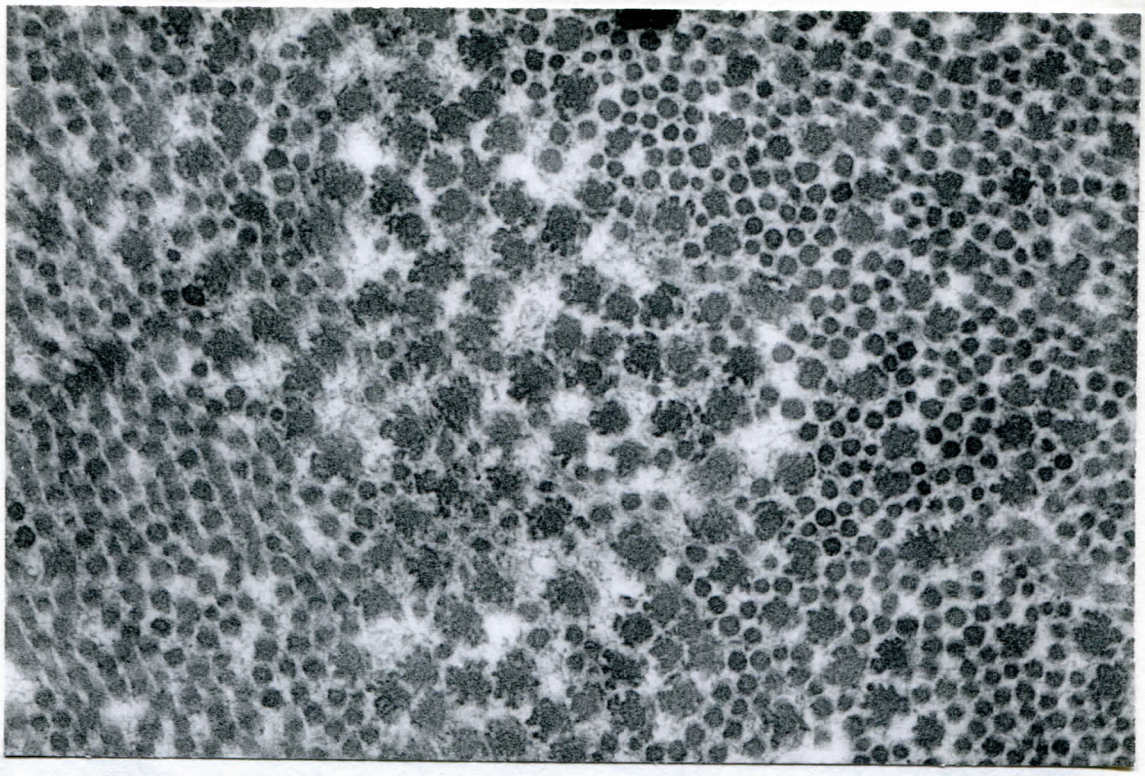

a

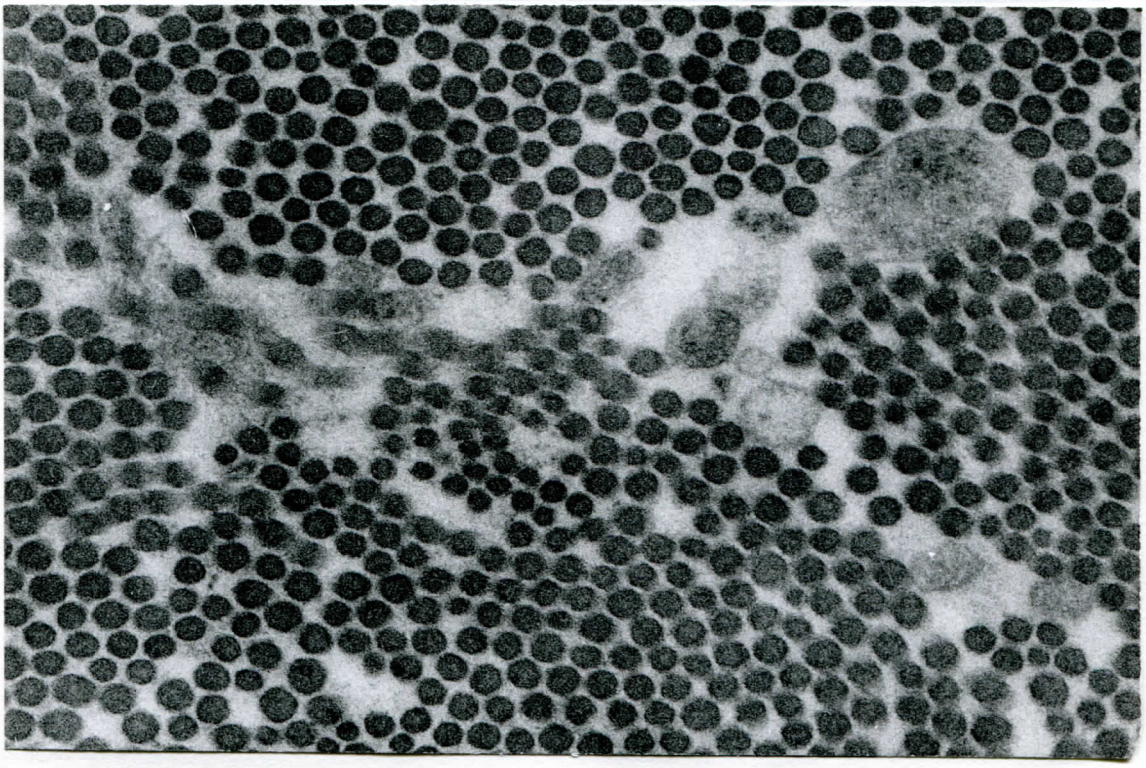

b

Abb. 33 - Fall K.P. (a) und Fall V.B. (b)

Querschnitte durch hyalines, sehnenartiges Dupuytren-Stranggewebe. a = inhomogenes Bild durch unterschiedlich dicke und konfigurierte Fibrillen; b = homogenes Bild durch gleich dicke und runde Fibrillenquerschnitte.
Vergr. 6o.ooo x

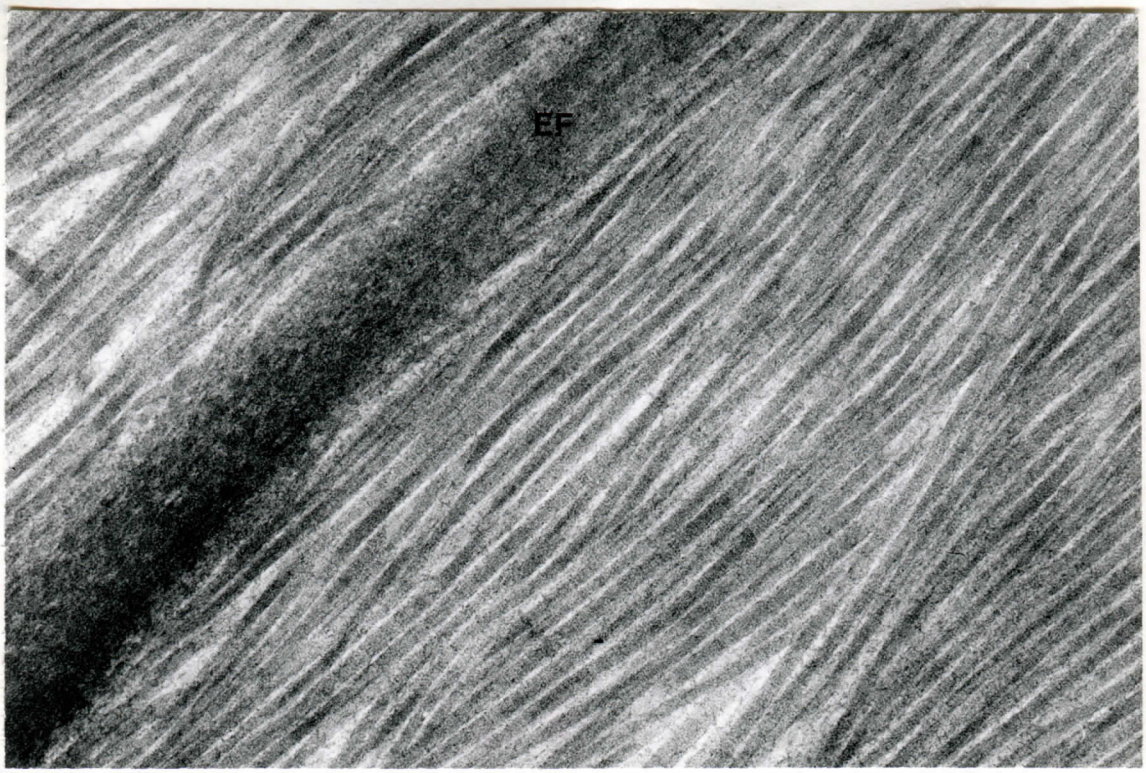

a

b

Abb. 34 - Fall F.W. (a) und Fall I.K. (b)

Identische ultrastrukturelle Textur des Dupuytren-Stranges (a) und einer normalen Palmaraponeurose (b). Zwischen dicht gepackten Kollagenfibrillen unterschiedlich breite elastische Faserbänder mit filmentärer Strukturkomponente (EF).
Vergr. 30.000 x

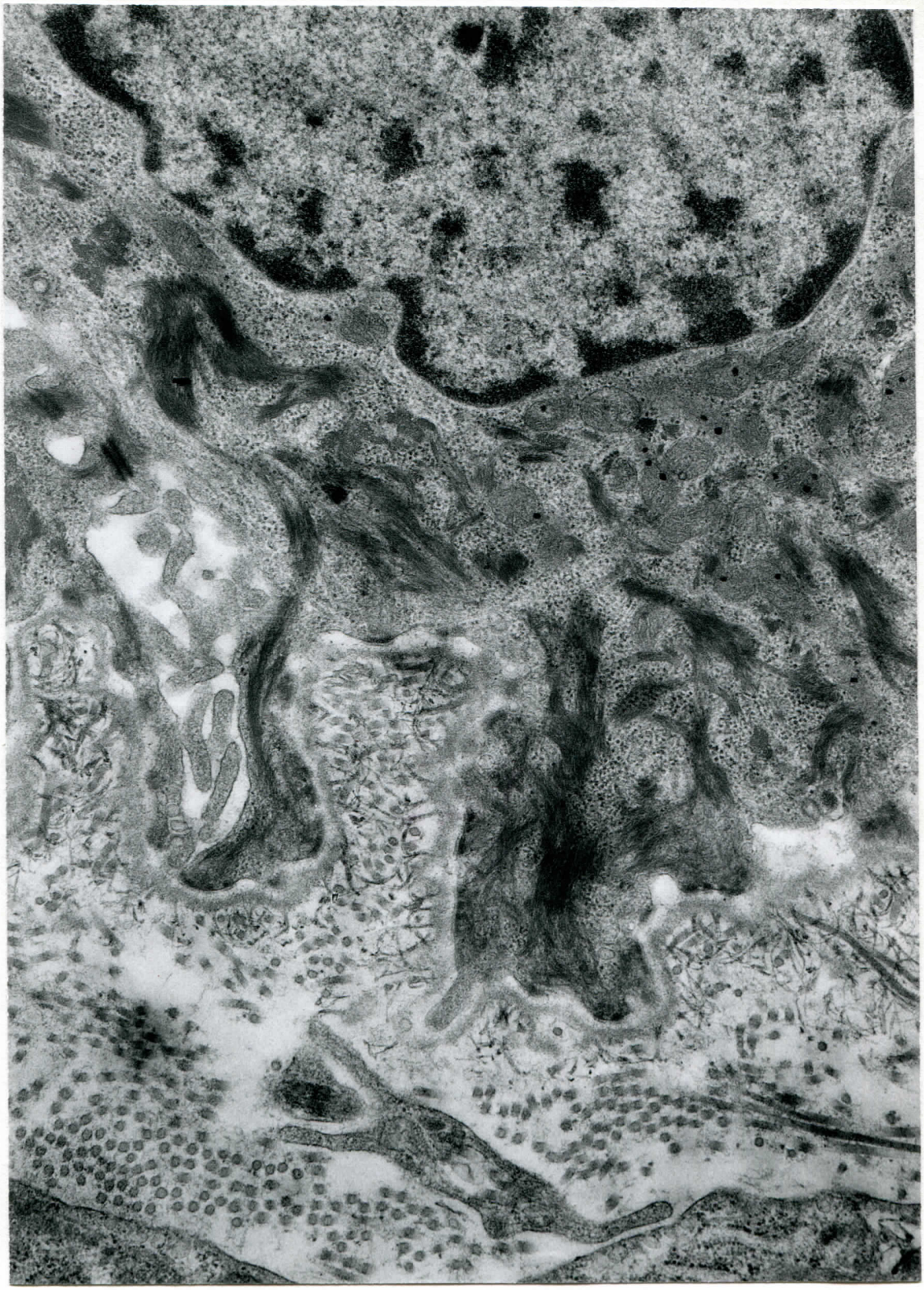

Abb. 35 - Fall F.W.

'Hautprobe' von dem in Abb. 17 wiedergegebenen Probeexzisat. Regelrechter Befund der Epidermis-Dermis-Grenze. Das Stratum papillare setzt sich aus einem lockeren Netz feinfilamentärer und fibrillärer Faserkomponenten zusammen, die z. T. an der Basalmembran der epithelialen Zelle ansetzen. In der Keimzelle dichte Büschel von Tonofilamenten (Intermediärfilamenten).
Vergr. 30.000 x