Aus der Chirurgischen Universitätsklinik Heidelberg
(Direktor: Prof. Dr. med. Drs. h. c. F. Linder)

MORBUS DUPUYTREN
STRECKHEMMUNG STATT FINGERKONTRAKTION?
FORMALGENESE UND PATHOMECHANIK DER PALMARFIBROMATOSE

– Teil A –

Textband

der

Habilitationsschrift

zur Erlangung der Venia legendi

für das Fach

CHIRURGIE

einer hohen medizinischen Fakultät

der Ruprecht-Karl-Universität

zu

HEIDELBERG

vorgelegt von

Albrecht Meinel

1979

Meinen Lehrern in
Anatomie und Chirurgie -
Herrn Prof. Dr. med. R. BACHMANN und
Herrn Prof. Dr. med. Drs.h.c. F. LINDER - gewidmet.

INHALTSÜBERSICHT

Seite

EINLEITUNG 1

GESCHICHTLICHER RÜCKBLICK 3

1.) Krankheitsbezeichnung 4

2.) Anfänge der Dupuytren-Literatur 5

3.) Ätiologie 9

4.) Pathogenese 12

AUFGABENSTELLUNG UND ARBEITSGLIEDERUNG 20

Kapitel I: DAS BINDEGEWEBE DER PALMO-DIGITALEN ÜBERGANGSZONE 23

1.1 Einführung 23

1.2 Das Hautrelief im palmo-digitalen Übergangsbereich 26

1.21 Nomenklatur 26

1.22 Reliefbeschreibung 27

1.3 Die Struktur der Palmaraponeurose im palmo-digitalen Übergangsbereich 29

1.31 Nomenklatur 30

1.32 Aponeurosenbeschreibung 31

1.4 Die Struktur des subkutanen prätendinösen Fasergewebes 34

1.41 Nomenklatur 34

1.42 Das Subkutangewebe im nativen Handpräparat 35

1.43 Befund in der gefrorenen Hand 35

1.44 Die Faserstruktur in der 'bewegten' Hand 36

1.5 Schlußfolgerung und Zusammenfassung 40

Kapitel II: BEFUND IN DER ERKRANKTEN HAND 43

2.1 Einführung 43

2.2 Das Krankheitsbild 46

2.21 Palmare Veränderungen ohne Streckdefizit 46

a - Knotenbildungen 46

b - Hauttrichter u. -falten 48

2.22 Beginnendes Streckdefizit 50

2.23 Erkrankungsformen m. typ. Streckdefizit 51

Seite

2.24 Ergänzende Befunde 53

2.3 Das subkutane Bindegewebe im erkrankten Finger 54

2.31 Präparatbeschreibung 54

2.32 Schnittbilduntersuchungen 55

2.4 Schlußfolgerung und Zusammenfassung 56

Kapitel III: PATHOLOGISCHE HISTOLOGIE 60

3.1 Einführung 60

3.2 Histologischer Befund eines 'Dupuytren-Falles' 64

3.21 Klinisches Bild 64

3.22 Operationsbefund 65

3.23 Präparatbeschreibung 65

3.24 Das fixierte Präparat in der Seitansicht 66

3.25 Das imprägnierte Präparat in der Durchsicht 66

3.26 Lichtmikroskopie 67

3.3 Schlußfolgerung und Zusammenfassung 68

Kapitel IV: ELEKTRONENMIKROSKOPISCHE BEFUNDE 70

4.1 Einführung 70

4.2 Nomenklatur intra- und extrazellulärer Faserstrukturen 74

4.3 Befunde 75

4.31 Perivaskulärer Gewebsbereich 75

4.32 Mittlere Zone des Zellproliferats 76

4.33 Randzone des Zellproliferats 76

4.34 Sehnenartiger, 'hyaliner' Strangbereich 77

4.35 Die kollagenen Faserkomponenten des Dupuytren-Gewebes 77

4.36 Intra- und extrazelluläre Detailbefunde 77

4.4 Schlußfolgerung und Zusammenfassung 79

DISKUSSION 84

MATERIAL UND UNTERSUCHUNGSMETHODEN 97

ZUSAMMENFASSUNG 99

LITERATURVERZEICHNIS 100

EINLEITUNG

Kaum eine Erkrankung hat über Jahrhunderte hinweg das Interesse anatomisch orientierter Disziplinen - allen voran der Chirurgie - so auf sich gezogen wie die nach dem französischen Chirurgen DUPUYTREN benannte Fingerkontraktur. Diese Faszination entspringt einem 'auf der Hand liegenden Geheimnis', das sich zum Greifen nahe und doch so 'unbegreifbar' präsentiert.

Das deformierende Fingerleiden war sicher zu allen Zeiten unter der Bevölkerung Europas verbreitet und bekannt. Seine Spuren lassen sich bis in die frühchristlichen Darstellungen von Johannes dem Täufer zurückverfolgen (WEBER, 1978). Zum Gegenstand medizinischen Interesses wurde die Erkrankung allerdings erst, nachdem VESAL im 16. Jahrhundert den Grundstein zu einer anatomisch orientierten Medizin gelegt hatte. So findet sich die erste medizinische Beschreibung der "Fingerzusammenziehung" in den 1614 erschienenen "Observationes" des Baseler Stadtarztes und Anatomen Felix PLATTER, des aktivsten Verfechters VESALschen Gedankenguts und Wegbereiters der späteren pathologischen Anatomie.

PLATTER, an der Wende der Renaissance zum Barock stehend, war - ganz Kind seiner Zeit - fasziniert von Funktions- und Kausalzusammenhängen, die sich ihm am Krankenbett ebenso offenbarten wie in den so zahlreich durchgeführten Sektionen. Aufgrund seines anatomischen Wissens schien es ihm zwingend, die bei einem Steinmetz am Ring- und Kleinfinger ("..annularem & minimum..") klinisch diagnostizierte Verkrümmung als Folge subkutan verlagerter und angespannter, aus ihren Verankerungen gelöster Sehnen anzusehen und somit als "Contractio digitorum" zu verstehen und zu beschreiben.

PLATTERs Erstbeschreibung wird aufgrund ihrer 'falschen' pathologisch-anatomischen Aussage meist nicht gebührend gewürdigt. Ihre Bewertung sollte jedoch an ihrer Bedeutung als Ausgangspunkt

der bis heute nicht abgeschlossenen Suche nach einem anatomisch-funktionalen Krankheitsverständnis gemessen werden. Diese Bedeutung wird unterstrichen durch den Umstand, daß der von PLATTER erstmals mit der Pathogenese der Fingerverkrümmung in Beziehung gebrachte Begriff der K o n t r a k t i o n fortan zum beherrschenden Element fast aller pathogenetischen Konzeptionen werden sollte. Die Vorstellung der Z u s a m m e n z i e h u n g blieb dabei keineswegs nur der Deutung der sichtbaren Fingerdeformation vorbehalten - sie wurde ebenso fester Bestandteil des sich im Laufe der Jahrhunderte wandelnden pathologisch-anatomischen Substratverständnisses, das von der Crispatura tendinum der alten Wundärzte über die Kontraktur der Palmaraponeurose ungezählter Chirurgengenerationen zum kontraktilen Myofibroblasten der modernen Pathologie führt.

Die wissenschaftliche Diskussion über die "Fingerretraktion" wurde von Chirurgen des frühen 19. Jahrhunderts eröffnet, die nicht von ungefähr ihren Beruf in ganz besonderem Maß als angewandte Anatomie verstanden. Mit den Arbeiten DUPUYTRENs und GOYRANDs beginnt die leider nicht immer vorurteilsfreie Suche nach dem mit vorgegebenen anatomischen Strukturen immer weniger identifizierbaren Substrat der Erkrankung. Im Verlauf dieser bis in unsere Zeit reichenden Auseinandersetzung wurde der Krankheitssitz aus präexistenten Gewebsbereichen mit intuitiv implizierter Substratschrumpfung schrittweise in anatomisch indifferente Gewebsneubildungen mit scheinbar beweisbarer Kontraktilität verlegt. Damit war es zwar vor wenigen Jahren möglich, die so lange vergeblich gesuchte nosologische Einordnung der Erkrankung unter die tumorähnlichen Bindegewebsbildungen vorzunehmen - die methodische Konzentration auf eine aus ihrem anatomischen Bezug herausgenommene Fibromatose brachte jedoch das Ziel eines anatomisch-funktionalen Gesamtverständnisses der Erkrankung, deren Krankheitswert nicht unerheblich von der Fingerdeformität bestimmt wird, in keiner Weise näher.

GESCHICHTLICHER RÜCKBLICK

> "Das chirurgische Schrifttum ist gesättigt mit Abhandlungen über die Dupuytrensche Kontraktur ... Als sinnvoll und zweckmäßig kann nur eine Darstellung unserer Wissenslücken oder -grenzen angesehen werden."
>
> (übersetzt n. PEACOCK, 1976)

Die Literatur über die Dupuytrensche Erkrankung ist mit dem Durchbruch und der Anerkennung operativer Behandlungsmethoden in der zweiten Hälfte des letzten Jahrhunderts (vgl. MADELUNG, 1875) sprunghaft angestiegen und innerhalb der vergangenen 100 Jahre zu einem immensen, keineswegs leicht begehbaren Literaturberg angewachsen. MILLESI zählte bereits 1959 über 500 Publikationen und stellte 1970 eine jährliche Produktion von 30 - 40 Arbeiten fest. Da im folgenden eine themenbezogene Rückschau gegeben wird, sei auf die seit der Jahrhundertwende in fast regelmäßigen Abständen vorgelegten Zusammenfassungen und Übersichten verwiesen: DOBERAUER (1902), EBSTEIN (1911), COENEN (1918), IKLÉ (1928), KANAVEL et al. (1929), OEHLECKER (1930), SKOOG (1948), MOORHEAD (1956), HUESTON (1963), MILLESI (1965), KREBS (1975), Sonderheft Nr. 1/Handchirurgie (1970) sowie die Dupuytren-Monographien der "Group d'Étude de la Main" in französischer (1966, 1972) und englischer Sprache (1974).

Nach einem Rückblick auf die sich wandelnde Krankheitsbezeichnung und die Anfänge der Dupuytren-Literatur werden das ätiologische und vor allem pathogenetische Krankheitsverständnis aus ihrer Entwicklung heraus als Beitrag zu jener Standortbestimmung dargestellt, die nach PEACOCK zur Überwindung der Stagnation in der Dupuytren-Forschung unverzichtbar ist. In dem zur Gewinnung einer besseren Übersicht gewählten Nebeneinander in sich geschlossener chronologischer Themenübersichten sind Wiederholungen leider nicht immer vermeidbar.

1.) Krankheitsbezeichnung:

Die Bezeichnung K o n t r a k t u r für die nach dem französischen Chirurgen DUPUYTREN benannte Erkrankung läßt sich zurückverfolgen bis zu deren Erstbeschreibung als "C o n t r a c t i o d i g i t o r u m" durch Felix PLATTER (1614).

Bis zum Beginn des 19. Jahrhunderts wurde die Erkrankung in der Annahme pathologischer Sehnenveränderungen "von den Alten" - wie GOYRAND (1833) und BOYER (1840) feststellen - als C r i s p a t u r a t e n d i n u m beschrieben.

DUPUYTREN selbst bezeichnete die Erkrankung in seinen Vorlesungen als F i n g e r r e t r a k t i o n . Diesem Beispiel folgten jedoch nur wenige Autoren, da der Begriff K o n t r a k t u r weite Verbreitung gefunden hatte (vgl. BOYER). So nimmt es nicht Wunder, daß sich die Bezeichnung F i n g e r k o n t r a k t u r für das "durch Dupuytren zuerst genau beschriebene und erklärte Leiden" (MADELUNG, 1875) in Verbindung mit dem Namen des berühmten französischen Chirurgen spätestens ab der Jahrhundertwende allgemein durchsetzte und bis heute als gebräuchlichste Bezeichnung Verwendung findet.

Die "nach dem Endstadium des Verlaufs gewählte" Namensgebung der 'Fingerkontraktur' mußte "sowohl für die Erkennung als auch für die Forschung stark hemmend wirken" (LEDDERHOSE, 1920). Diese begriffliche Einschränkung macht verständlich, warum der Krankheitsbegriff verhältnismäßig spät auch auf die knotigen Frühveränderungen der Hand ausgedehnt wurde, die noch zu keiner Streckbehinderung der Finger führen (VOGT, 1881; DUREL, 1888).

Auf die inadäquate Krankheitserfassung durch die Bezeichnung 'Dupuytrensche Fingerkontraktur' haben u.a. SKOOG (1948) sowie MacCALLUM und HUESTON (1962) eindringlich hingewiesen - ohne jedoch diesen Begriff zu verwerfen. In jüngerer Zeit wird die nicht deskriptive Bezeichnung D u p u y t r e n s c h e E r k r a n k u n g - "maladie de Dupuytren", "Dupuytren's disease" - immer häufiger bevorzugt.

HUESTON (1974) führt an, daß einige Chirurgen die Bezeichnung "Dupuytren's disease" deshalb bevorzugten, da darunter auch die sog. ektopischen Veränderungen auf der Streckseite der Fingermittelgelenke, im Penisschaft und im Bereich der Fußsohle miterfaßt würden. Eine solche Begriffsausweitung konnte sich verständlicherweise nicht durchsetzen - wohl nicht in erster Linie, weil dies für die Erkrankungen an Fuß und Genitale eine Verdrängung anderer Autorennamen (LEDDERHOSE, La PEYRONIE) bedeuten würde, sondern weil die vermuteten pathologischen Zusammenhänge der genannten Veränderungen noch nicht abschließend geklärt werden konnten.

Die Dupuytrensche Erkrankung stellte bis vor kurzem ein keineswegs nur in klinischer Hinsicht vor allem von Chirurgen bearbeitetes Gebiet dar. Im Rahmen der vor wenigen Jahren vorgenommenen Systematisierung der Weichteiltumoren (STOUT und LATTES, 1966; ENZINGER, LATTES und TORLONI, 1969; MACKENZIE, 1972; STILLER und KATENKAMP, 1972) sowie aufgrund elektronenmikroskopisch gefundener 'kontraktiler' Zellstrukturen (GABBIANI und MAJNO, 1972) ist die Dupuytrensche Erkrankung als P a l m a r f i b r o m a t o s e auch für die allgemeine Pathologie wieder interessant geworden.

2.) <u>Die Anfänge der Dupuytren-Literatur:</u>

Zu Beginn des letzten Jahrhunderts wurde die Fingerzusammenziehung erstmals von englischen Autoren nicht als Erkrankung der Beugesehnen, sondern der Palmaraponeurose beschrieben.

WINDSOR berichtete 1834, daß Henry CLINE am 8. November 1808 in der zusammen mit Astley COOPER "at St. Thomas Hospital" veranstalteten Anatomievorlesung u.a. folgende Ausführungen gemacht habe:

"One or more of these tendinous columns of the aponeurosis palmaris sometimes becomes contracted and thickened; most generally one only is affected, but sometimes more, and proportionably so many fingers are bent into the palm of the hand."

In Astley COOPERs Buch über die Gelenkverletzungen (1822) findet sich nur ein kurzer Hinweis auf die Palmaraponeurose als Sitz der Erkrankung - allerdings erstmals in ursächlichem Zusammenhang mit einer Überanstrengung der Hand:

"The fingers are sometimes contracted in a similar manner, by a chronic inflammation of the thecae, and aponeurosis of the palm of the hand, from excessive action of the hand, in the use of the hammer, the oar, ploughing, &.&."

In der Geschichte der Dupuytren-Forschung kommt den von einer Medizingesellschaft gesammelten und 1832 herausgegebenen, im In- und Ausland viel beachteten Vorlesungen des Baron DUPUYTREN sowie der in ihrer Bedeutung oft unterschätzten, nur ein Jahr später (1833) erschienenen Arbeit GOYRANDs eine Schlüsselposition zu. In diesen Publikationen ist die ätiologische und pathogenetische Diskussion der folgenden einundeinhalb Jahrhunderte - zumindest in ihren Ansätzen - vorweggenommen, so daß eine eingehendere Besprechung geboten erscheint.

Im Titel der Vorlesung DUPUYTRENs wird jene pathogenetische Beziehung genannt, die als 'Erstbeschreibung' den Namen des bereits zu Lebzeiten hoch berühmten Chirurgen am traditionsreichen Pariser l'Hôtel-Dieu unsterblich machen sollte:

"RÊTRACTION PERMANENTE DES DOIGTS, par suite d'une affection de l'aponévrose palmaire."

Im Vorlesungstext wird auf alle Aspekte des Krankheitsbildes - Symptomatologie (s. Legende Hand A), Diagnostik und Differentialdiagnostik, normale und pathologische Anatomie, Ätiologie, Pathogenese und schließlich Therapie - ausführlich eingegangen.

DUPUYTREN stand die aus heutiger Sicht höchst modern zu bezeichnende Aponeurosenbeschreibung PAILLARDs (1827) zur Verfügung, nach der sich die vier längs verlaufenden Faserzügel über den Sehnenscheiden in Höhe der Mittelhandköpfchen spalten und an den Grundgliedseiten - "et non avant comme beaucoup d'anatomistes l'ont cru" - ansetzen. DUPUYTREN ließ keinen Zweifel daran, daß es sich bei dem erkrankten Gewebe um die gestraffte, retrahierte und verkürzte Palmaraponeurose handle, die sich nach

distal über Stränge in die Seiten der erkrankten Finger fortsetze. Von der bei Fingerstreckung beobachteten Spannungszunahme der Aponeurosenstränge leitete DUPUYTREN die pathogenetische Bedeutung der Aponeurosenveränderungen ab. Da DUPUYTREN die Erkrankung vorwiegend bei Patienten sah, die schwere Handarbeit verrichteten - als Beispiele führte er einen Weinkaufmann und einen Kutscher an - , betrachtete er die zur Fingerretraktion führende Spannungszunahme der Aponeurose als Folge von Aponeurosenquetschungen durch entweder sehr erhebliche oder aber lang anhaltende Handbelastungen. Der leicht aufkommende Eindruck, daß die Haut miterkrankt sei, könne durch Abpräparation derselben widerlegt werden, wodurch die Falten vollständig verschwänden.

Die Aufrechterhaltung der normalen Fingerbeuge- bzw. -ruhestellung betrachtete DUPUYTREN als die wichtigste Funktion der gesunden Palmaraponeurose. Die krankhafte Steigerung dieser Funktion führe zum Bild der "permanenten Fingerretraktion". Mit dieser Vorstellung hatte DUPUYTREN das alte Konzept einer irgendwie gearteten Sehnenerkrankung nur in substantieller, jedoch keineswegs in funktioneller Hinsicht verlassen.

DUPUYTRENs ätiologische und pathogenetische sowie die hier nicht erwähnten therapeutischen Vorstellungen blieben nicht lange unwidersprochen. Bereits 1833 legte GOYRAND - Chirurg am l'Hôtel-Dieu in Aix - seine "Nouvelles recherches sur La RÉTRACTION PERMANENTE DES DOIGTS" vor, in denen er zwar die Befunde des berühmten Pariser Kollegen im wesentlichen bestätigte, jedoch in allen Punkten zu gegensätzlichen Aussagen kam.

GOYRAND, der die Gelegenheit hatte, die erkrankten Hände eines 72 Jahre alt gewordenen Waffenmeisters zu sezieren, bestätigte die Beobachtung DUPUYTRENs, daß sich sowohl die Sehnen wie auch die sich nach Dissektion voll entfaltende Haut nicht am Krankheitsprozeß beteiligten. Aber auch die Palmaraponeurose schien ihm unverändert. Große Aufmerksamkeit schenkte GOYRAND dem Verlauf und der Ausdehnung der seiner Ansicht nach neu gebildeten Fasersträge, die für die Fixierung der Fingerbeugestellung verantwortlich seien. Diese Stränge, die z.T. mit der Aponeurose in

Verbindung stünden, verliefen bis zur Fingermitte und inserierten sowohl an den Sehnenscheiden wie an den Phalangen selbst. Sowohl in der bis zu den Fingermittelgliedern reichenden Strangausdehnung als auch in der dadurch verursachten Beugung der Fingermittelgelenke sah GOYRAND Beweise für die Annahme einer von der Aponeurose primär unabhängigen Faserneubildung, da die Aponeurose nur bis zur Basis der Fingergrundglieder reiche und somit auch nur die Fingergrundgelenke beugen könne. Aufgrund dieser topographischen und funktionell-anatomischen Gegebenheiten schien es für GOYRAND nur folgerichtig, daß DUPUYTREN bei seinen therapeutischen Querinzisionen im distalen Fingerbereich etwas anderes als Aponeurosenstränge durchschnitten habe.

Im Gegensatz zu DUPUYTREN konnte GOYRAND in Beruf und Gewohnheit der beiden von ihm untersuchten, jeweils beidhändig erkrankten Personen keine ätiologischen Hinweise erkennen. Aber selbst bei nachweislichen Handbelastungen, die ja in der Regel nur die Arbeitshand beträfen, spräche der Befall beider Hände gegen einen ursächlichen Zusammenhang. Aus dem Umstand, daß der Vater des als Klinikverwalter tätigen Patienten an der gleichen Erkrankung gelitten hatte, konnte GOYRAND auf der Suche nach einer ätiologischen Erklärung schließlich nur eine "hereditäre Prädisposition" erkennen:

"On ne peut se refuser à admettre chez ce sujet une prédisposition à cette affection, qui chez lui semblait être héréditaire..."

Die von den Chirurgen CLINE, COOPER, DUPUYTREN und GOYRAND entwickelten ätiologischen und pathogenetischen Vorstellungen sowie die von allen vorgeschlagenen - hier nicht besprochenen - operativen Richtlinien fanden zunächst keine allgemeine Anerkennung. Zu weit verbreitet war die Überzeugung, daß die Erkrankung "von einer Art Vertrocknung, Verhärtung und Steifigkeit der Sehnen und der Haut herrühre" und daß "der Erfolg einer ... Operation ... zu ungewiß" sei, so daß sich "ein kluger Wundarzt ... immer derselben enthalten" müsse (BOYER/TEXTOR, 1840).

Erst nach Verbesserung der klinischen Bedingungen und nachdem MADELUNG 1875 auf ein von Geheimrat BUSCH an der Bonner Chirurgischen Klinik erfolgreich durchgeführtes, auf einer V-Y-Verschiebung der Haut beruhendes Operationsverfahren aufmerksam gemacht hatte, begann sich die operative Behandlung langsam durchzusetzen. Der Einzug in die Kliniken führte zu einer in erster Linie von Chirurgen getragenen Intensivierung der Erforschung des Finger- und Handleidens. Dabei bilden die Vorstellungen DUPUYTRENs auf der einen und GOYRANDs auf der anderen Seite - nämlich Kausalpathogenese durch Trauma oder weitgehend unbekannte Faktoren und Formalpathogenese durch Aponeurosenschrumpfung oder neu gebildetes Gewebe - das inhaltliche Gerüst, um das sich ein Großteil der Dupuytren-Diskussion bis zum heutigen Tag 'auf der Stelle' dreht:

"Of all of the hypotheses which have been presented to explain Dupuytren's contracture, the effect of trauma and the effect of congenital or hereditary predisposition heve received the most attention ..." und

"A question of paramount importance ... is whether Dupuytren's contracture is even a disease of palmar fascia ..." (PEACOCK, 1976)

3.) Ätiologie:

Je intensiver man sich klinisch mit dem Fingerleiden auseinandersetzte, um so mehr häuften sich die Beobachtungen, daß die Erkrankung keineswegs nur Handarbeiter befalle. Zu diesem Thema zwei typische Stellungnahmen früher Kasuistiken:

"... findet sich die Contractura palmaris, entgegengesetzt der Dupuytren'schen Behauptung, durchaus nicht nur bei Menschen, die ihr Brod mit harter Handarbeit verdienen. Ich sah sie bei einigen gut situirten Kaufleuten, sogar bei einer alten Frau ....." (MADELUNG, 1875)

"Das Leiden der handarbeitenden Klasse hauptsächlich zuzuschreiben ist unzulässig, da dasselbe auch andere befällt: unter den Kranken gab es Lehrer, Aerzte, Regierungsbeamte etc." (JANSSEN, 1902)

Die in Zweifel gezogene Traumatheorie wurde verdrängt von Vorstellungen, die die Fingererkrankung in kausalen Zusammenhang

mit einer Vielzahl unterschiedlichster Erkrankungen brachten - z.B. Rheumatismus, Gicht, Diabetes mellitus, zentrale und periphere Nervenleiden, Alkoholismus, Arteriosklerose, Lues, Lungen- und Leberleiden, Hysterie, Saturnismus u.a. Da viele dieser Erkrankungen als konstitutionelle Leiden verstanden wurden, lag es nahe, für die Dupuytrensche Erkrankung ebenfalls 'diathetische' bzw. konstitutionelle Faktoren anzunehmen (z.B. NÉLATON, 1859; AMAT, 1886; SOUZA-LEITE, 1886; CHUFFART, 1886; DUREL, 1888; PRIBRAM, 1902).

Die großen Übersichtsarbeiten der letzten 50 Jahre haben keinen Beweis für eine direkte Kausalbeziehung zwischen Dupuytrenscher und irgendeiner anderen Erkrankung erbringen können (KANAVEL et al., 1929; SKOOG, 1948; HUESTON, 1963; MILLESI, 1965 u.a.). Die für die Dupuytrensche Erkrankung typische Altersverteilung mit Bevorzugung der höheren Altersgruppen sowie die Krankheitsverschlimmerung durch Invalidität müssen nach HUESTON (1963) dafür verantwortlich gemacht werden, daß das Fingerleiden zusammen mit vielen anderen, ebenfalls das Alter bevorzugenden und zu Invalidität führenden Erkrankungen auftritt. Ein mehr als zufälliges Zusammentreffen ist sicher nur im Fall der Epilepsie anzunehmen, für das ein gemeinsamer genetischer Faktor oder eine direkte oder indirekte Medikamentinduktion noch diskutiert werden (JAMES, 1974; CRITCHLEY et al., 1976). So behielt lediglich die konstitutionelle Prädisposition - nun als unspezifische Bindegewebsprogrammierung verstanden - ihren festen Platz im ätiologischen Spektrum der Erkrankung. An die Stelle der "rheumatischen Diathese" trat die "fibroplastische" (SACHS, 1907; IKLÉ, 1928; HORWITZ, 1942 u.a.) bzw. "Dupuytrensche Diathese" (MacCALLUM und HUESTON, 1962).

Durch die Arbeiten des 1977 verstorbenen schwedischen Chirurgen Tord SKOOG erfuhr die Traumatheorie nach vielfacher Negierung ihre wohl bedeutendste Renaissance. SKOOG (1948) stützte seine Vorstellung in erster Linie auf den histomorphologischen und histochemischen Nachweis von Mikrorupturen, an deren Stelle ein narbenähnliches Gewebe träte, das zur Schrumpfung der Aponeurose

führe. Weitere Bestätigungen fand SKOOG in der Parallelität des - wie er glaubte - Mikrorupturen begünstigenden Alterungsprozesses des Bindegewebes mit der Altersverteilung der Erkrankung sowie in der 1967 veröffentlichten Beobachtung, daß die funktionell nicht belasteten queren Aponeurosenfasern ("transverse palmar band") nicht in den Krankheitsprozeß einbezogen würden.

1960 veröffentlichten LARSEN und Mitarbeiter das innerhalb der Dupuytren-Forschung wichtigste In-vivo-Experiment, das zeigte, daß in der traumatisierten Palmaraponeurose von Cebus- und Rhesusaffen ein der Dupuytrenschen Erkrankung entsprechendes Bindegewebsproliferat entsteht. Die Übertragbarkeit solcher Tierversuche ist jedoch nicht ohne weiteres zulässig (PEACOCK, 1976) und die Autoren schränken ihre Aussage auch dahingehend ein, daß sie glauben, daß die partielle Ruptur der Aponeurose lediglich ein Weg sei, der zur Kontraktur führe.

Das Ausbleiben eines allgemein akzeptierten Nachweises sog. Mikrorupturen (SLUITER, 1961; MacCALLUM et al., 1962; MILLESI, 1970; NÊZELOF, 1974 u.a.) sowie groß angelegte Untersuchungen sowohl an Arbeitern der Schwerindustrie als auch an Gefangenen, Alten und Invaliden (LASSIÊ, 1946; HERZOG, 1951; EARLY, 1962; HUESTON, 1963), die keine Krankheitshäufung in der belasteten Hand, jedoch eine Kontrakturverschlimmerung in der erkrankten entlasteten Hand zeigten und schließlich der Nachweis eines dominant autosomalen Vererbungsmodus (vgl. JAMES, 1974) führen unser ätiologisches Verständnis der Erkrankung wieder zurück zu der Resignation GOYRANDs. 1963 kommen PULVERTAFT und REID "in their authoritative survey of British Hand Surgery" zu der Feststellung: "... the cause remains obscure ... The accepted predisposing factors are age, sex, race and heredity."

4.) Pathogenese:

Pathogenese als formaler Krankheitsprozeß wird im Fall der Dupuytrenschen K o n t r a k t u r nicht nur als Morpho- und Topogenese des mit den 'Erfolgsorganen' Haut und Finger nur mittelbar verbundenen pathologischen Substrats verstanden - neben der f o r m a l e n Substratgenese kommt den f u n k t i o n a l e n Substratveränderungen eine nicht minder bewertete Bedeutung zu.

DUPUYTREN hatte seinem pathogenetischen Konzept eine "Affektion der Palmaraponeurose" zugrunde gelegt, unter der er eine "Retraktion" bzw. "Längenabnahme" vor allem der von der Aponeurose zu den Fingerbasen ziehenden "Verlängerungen" verstand. Mit der Übertragung des an den Fingern beobachteten Vorgangs der Retraktion auch auf das pathologisch-anatomische Substrat waren die Sehnen nur in substantieller, nicht in funktioneller Hinsicht als Krankheitssitz verlassen worden.

Die wohl treffendste, leider bald verdrängte Kritik an der Lehre DUPUYTRENs war unmittelbar nach deren Veröffentlichung von GOYRAND vorgebracht worden. GOYRAND widerlegte nicht nur die ätiologischen, pathologisch-anatomischen und therapeutischen Vorstellungen seines Pariser Kollegen, er entwickelte darüber hinaus - was bisher so gut wie nicht zur Kenntnis genommen wurde - auch ein neues pathomechanisches Konzept, das ohne den von ihm mit keinem Wort erwähnten Begriff der Substratschrumpfung auskommt. Die pathologische Wirkung der neu gebildeten, die Aponeurose mit den Fingern und nicht - wie vielfach herausgelesen wird - mit der Haut verbindenden Stränge sieht GOYRAND in deren bloßen Existenz, wodurch die Finger in Flexionsstellung "gehalten", nicht hineingezogen würden.
Ebenfalls ohne bzw. weitgehend ohne Annahme einer Substratverkürzung kommen nur noch die Autoren BAUM (1878) und HERZOG (1944) sowie in unserer Zeit HUNTER und Mitarbeiter (1975) aus. Ihre Vorstellungen einer eher arretierenden denn kontrahierenden pathologischen Substratwirkung haben aber - und auch darin gleichen sie

den Aussagen GOYRANDs - die pathogenetische Vorstellung der Dupuytrenschen Erkrankung nicht entscheidend beeinflussen können.

Gegen Ende des letzten Jahrhunderts wurden die bis dahin ausschließlich makroskopisch-präparativen Studien durch erste lichtmikroskopische Untersuchungen ergänzt (RICHER, 1877; LANGHANS, 1887; NICHOLS, 1899; JANSSEN, 1902). Bereits in diesen frühen Arbeiten konnte der histologische Aufbau des "Dupuytren-Gewebes" (MacCALLUM u. HUESTON, 1962) geklärt werden. Danach besteht dieses Gewebe aus einem zahlreichen Nebeneinander knotiger, meist in unmittelbarer Nähe wandverdickter kleiner Gefäße gelegener Zellproliferate sowie zellarmer, dichter Faserbezirke. Dieses histologische Grundgerüst wurde in allen folgenden Arbeiten bestätigt und von NÊZELOF (1974) als "Kombination nodulärer und lamellärer Verdickungen" beschrieben. Das Nebeneinander dieser beiden unterschiedlichen Gewebsbereiche wurde von NICHOLS als genetisches Nacheinander gedeutet. Damit wurde das zellreiche Bindegewebsproliferat als die wesentliche primäre Gewebsveränderung und als Äquivalent der von VOGT (1881) und DUREL (1888) klinisch erfaßten knotigen Frühform anerkannt.

LANGHANS beschrieb die histologischen Veränderungen als "N e u b i l d u n g s p r o c e s s e , die an dem vorhandenen Bindegewebe ablaufen". KOCHER (1887), dem wir die Mitteilung der LANGHANSschen Befunde verdanken, kommt anhand eben dieser histologischen Untersuchungen zu dem Schluß, daß "das Leiden den sog. chronisch-plastischen Entzündungen anzureihen" sei. Kaum ein anderer Begriff hat zu so tiefgreifender Verwirrung und heftiger Auseinandersetzung innerhalb der Dupuytren-Diskussion geführt wie der der "chronisch-plastischen Entzündung", der schnell viele Anhänger und entschiedene Gegner fand. Diese Polarisierung ist auf eine verhängnisvolle Fehldeutung des Begriffsinhalts zurückzuführen. Während KOCHER in einer Erklärung darauf hinweist, daß er den Begriff Entzündung auch bei fehlender Auswanderung "lymphoider Zellen" ausschließlich in seiner deskriptiven Bedeutung zur Charakterisierung eines ganz bestimmten Gewebebildes

- "nämlich eine(r) Kernwucherung, die sich im Wesentlichen an die Gefäße anschließt" - gewählt hat, wurde und wird dieser Begriff häufig als ätiologische Erklärung verstanden und gerade wegen des fehlenden Nachweises entzündlicher Zellen abgelehnt. Das Schwanken zwischen der Deskription des Dupuytren-Gewebes als tumorartiges oder tumorähnliches Wachstum auf der einen und als entzündliche Veränderung auf der anderen Seite läßt sich durch die gesamte Dupuytren-Diskussion bis zu der vor wenigen Jahren von Pathologen vorgenommenen nosologischen Einordnung der Erkrankung unter die Fibromatosen verfolgen.

Faßt man die Untersuchungsergebnisse von LANGHANS, KOCHER, NICHOLS und JANSSEN zusammen, so handelt es sich bei dem Fingerleiden um eine Aponeurosenerkrankung, die als eine von den Wandungen kleinster Gefäße ausgehende fleckweise Hyperplasie des Bindegewebes aufzufassen ist und zu einem fibrösen Gewebsumbau mit Aponeurosenschrumpfung führt. Dieses Konzept bildet bis heute das formalgenetische Gerüst fast aller, in ätiologischer Hinsicht keineswegs übereinstimmenden Befundinterpretationen (z.B. LEDDERHOSE, 1897 u. 1920; NEUTRA, 1901; DOBERAUER, 1902; McWILLIAMS, 1904; EBSTEIN, 1911; COENEN, 1918; KROGIUS, 1920; SCHUBERT, 1923; IKLÉ, 1928; KANAVEL et al., 1929; OEHLECKER, 1930; SCHAEFER, 1936; MEYERDING et al., 1941; HORWITZ, 1942; SKOOG, 1948; SCHOLZ, 1953; RINIKER, 1954; LAGIER und RUTISHAUSER, 1956; WANG et al., 1960; SLUITER, 1961; LARSEN et al., 1960).

Aufgrund eines sehr weit gefaßten anatomischen Verständnisses der Aponeurosenausdehnung galt es zumindest bis in die Mitte unseres Jahrhunderts als mehr oder weniger selbstverständlich, alle - auch die außerhalb der eigentlichen Aponeurosenplatte gelegenen - pathologischen Veränderungen als Erkrankungen der Aponeurose aufzufassen:

"Es ist ja freilich wahr, ... daß die Palmaraponeurose kein so umschriebenes Gebilde ist, wie etwa eine Sehne. Die straffen, das Fettgewebe durchsetzenden Fasern, welche sie schon normaliter mit der Cutis eng verbinden, werden mit in die Wucherung der Fascie einbezogen und erklären die enge Verbindung der Cutis mit den abnormen Knoten und Strängen der Fascie ... Aber dies

widerspricht dem Nachweis des p r i m ä r e n und Hauptsitzes der Erkrankung in der Aponeurose durchaus nicht; denn auch die vereinzelten Knötchen und Stränge in der Unterhaut finden sich bloß im Anschluß an Ausläufer der Fascie, in deren Verlauf gegen Daumen oder übrige Finger hin" (KOCHER, 1887).

Solange ein so umfassend verstandenes Aponeurosenbild zur anatomischen Grundlage des pathogenetischen Verständnisses der Dupuytrenschen Erkrankung gemacht wurde, konnten vereinzelt geäußerte Vorstellungen einer subkutanen (ARBUTHNOT LANE, 1886; ANDERSON, 1891; VEYRASSAT, 1945) oder dermalen Krankheitsgenese (FREDET, 1932) keinen entscheidenden Einfluß auf das mit der Aponeurose identifizierte Krankheitsverständnis nehmen. Die Vorstellung einer Aponeurosenerkrankung wurde erst mit den Arbeiten LUCKs (1959) sowie MacCALLUMs und HUESTONs (1962) nachhaltig in Zweifel gezogen, in denen nicht mehr der mikroskopisch-anatomische Befund i.S. KOCHERs, sondern wieder der makroskopisch-anatomische Situs zum vorrangigen Kriterium der anatomischen Zuordnung des Krankheitsprozesses gemacht wurde.

Die histologischen Befunde LUCKs sowie MacCALLUMs und HUESTONs entsprechen fast in jedem Detail den Beschreibungen LANGHANS', KOCHERs und JANSSENs. So sieht LUCK den Ursprung der proliferativen Primärveränderungen in "fascialen Strängen", aus denen sich die proximal der Knoten gelegenen hypertrophen Fasersträge entwickeln. MacCALLUM und HUESTON beschreiben "die Genese des Dupuytren-Gewebes als Sequenz von einer vaskulären Invasion über eine perivaskuläre Zellproliferation und Knotenreife hin zu einem relativ zellarmen, dichten und atrophischen Sehnenband." Das Fasersystem der Hand, von dem jeder Anteil befallen werden könne, werde erst sekundär in den Krankheitsprozeß einbezogen. An die Stelle der ganzheitlichen Konzeption KOCHERs, in der sowohl die Veränderungen der Aponeurose selbst als auch Veränderungen innerhalb des benachbarten Binde- und Fettgewebes als A p o n e u r o s e n - Erkrankung zusammengefaßt wurden, traten Vorstellungen, die von einer e x t r a a p o n e u r o t i s c h e n , jedoch faszialen Krankheitsentstehung (LUCK) zu einer e x t r a f a s z i a l e n , primär nicht an präexistente Fasern gebundenen Krankheitsgenese führen. Diese Ent-

wicklung basierte - und das muß hervorgehoben werden - zunächst nicht auf neuen Erkenntnissen, sondern war lediglich Ausdruck eines im Hinblick auf die Aponeurose gewandelten Definitionsverständnisses.
Eindeutig gegen einen extrafaszialen Ursprung spricht sich MILLESI (1959, 1965 und 1974) aus, der aufgrund umfangreicher makroskopischer und mikroskopischer Untersuchungen zu der Überzeugung gelangte, daß nicht - wie allgemein angenommen - das Zellproliferat den Anfang der pathologischen Veränderungen bilde, sondern daß die Erkrankung mit Veränderungen der kollagenen Fasersubstanz, die sich verdicke und zu höheren Bündeleinheiten verschmelze, beginne. Eine gewisse Bestätigung fand die These MILLESIs durch die ersten Ergebnisse der Arbeitsgruppe um NEMETSCHEK (1976), in der der Autor dieser Habilitationsschrift selbst tätig ist. Nach der darin aufgestellten Arbeitshypothese, die sich allerdings nur auf Untersuchungen der Faser-, nicht der Zellkomponente des Dupuytren-Gewebes stützt, führen physikalische Alterationen der Kollagenfasern primär zu deren Schrumpfung und damit zu einer ebenfalls am ehesten als sekundär zu deutenden Zellproliferation.

Die in den letzten Jahren sprunghaft angestiegenen elektronenmikroskopischen Untersuchungen des Dupuytren-Gewebes lassen vermuten, daß die Primärveränderung durch eine Aktivierung des Gefäßmesenchyms hervorgerufen wird und - wie schon in den ersten lichtmikroskopischen Arbeiten beschrieben - in einer perivaskulären Fibroblastenproliferation besteht (KATENKAMP und STILLER, 1976, Hak Fai CHIU et al., 1978). Mit der Verlagerung des Interesses auf Topographie und Zytostruktur der Fibroblasten erfolgte ein weiterer Schritt weg vom makroskopischen Substrat der Aponeurose. Aus dieser Sicht erscheint es nicht verwunderlich, daß die moderne pathologische Dupuytren-Literatur (vgl. KATENKAMP und STILLER, 1976) - im Gegensatz zum klinischen Schrifttum - schon teilweise ohne jeglichen Aponeurosenbezug auskommt.

Die Arbeit LUCKs signalisiert nicht nur den Beginn eines formalpathogenetischen Umdenkens, sie stellt gleichzeitig den Anfang

einer Suche nach einem besseren Verständnis des Kontrakturvorgangs dar.

Viele Jahrzehnte hindurch war die Vorstellung beherrschend, daß die Umwandlung des zellreichen Gewebes - welchen Ursprungs auch immer - in schrumpfendes Narbengewebe (z.B. NEUTRA, 1901; DOBERAUER, 1902; MEYERDING et al., 1941; SKOOG, 1948; RINIKER, 1954) oder schrumpfendes Sehnengewebe (z.B. JANSSEN, 1902; KROGIUS, 1920; OEHLECKER, 1930; LAGIER und RUTISHAUSER, 1956) für die Kontraktur der Aponeurose und damit der Finger verantwortlich sei. Nicht dem Knoten, sondern dem daraus entstehenden schrumpfenden Fasergewebe wurde die kontrahierende Wirkung zugeschrieben.

Die Umwandlung des neugebildeten Zellproliferats in schrumpfendes fibröses Gewebe wurde als ein fleck- und herdweiser Prozeß verstanden (LANGHANS, JANSSEN), der a n dem vorhandenen Bindegewebe (LANGHANS) und i n der Aponeurose (JANSSEN) abläuft und so zu deren Retraktion mit Annäherung ihres Ausgangs- und Ansatzpunktes (JANSSEN) führt. In diesen Vorstellungen wurde die vor allem von HUESTON (1974) entwickelte Konzeption einer auch in funktioneller Hinsicht sekundären Einbeziehung der Aponeurose mehr oder weniger vorweggenommen.

Die Auffassung, daß der primär oder sekundär in den Krankheitsprozeß einbezogenen Aponeurose eine am ehesten als Kontrakturtransmission zu beschreibende Vermittlerrolle zukomme, wurde vor allem durch ein auf die Befunde SEVESTREs (1867) zurückzuführendes Aponeurosenbild gestützt, in dem "die Phalangenfasern der Aponeurose viel weiter nach distal reichen, wie man in der Regel" annehme und "sogar an den Endphalangen anatomisch nachgewiesen" worden seien (COENEN, 1918). Die unseren heutigen Vorstellungen sehr nahe kommende Aponeurosenbeschreibung PAILLARDs hatte sich nicht durchsetzen können.

Der von vielen Autoren - so z.B. noch 1962 auch von MacCALLUM und HUESTON - als Alterung und Reifung verstandene Prozeß der

zellulär-fibrösen Gewebstransformation wurde von LUCK (1959) in ein Proliferations-, Involutions- und Residualstadium unterteilt. In dieser Vorstellung wurde der Begriff der Narben- oder Sehnenschrumpfung durch den der Knoteninvolution ersetzt. Damit wurde der im Dupuytren-Gewebe ablaufende Kontraktionsprozeß aus dem kontraktilen Strangbereich in den als Primärveränderung erkannten Knoten verlegt. Die zur klinischen Manifestation der Fingerkontraktur führende Wirkung der bis zur Auflösung gehenden Knoteninvolution wurde von dem topographischen Gelenksbezug der Knoten abhängig gemacht.

In seinen frühen Arbeiten vertrat HUESTON noch die Auffassung, daß "Reifung mit Kollagenisation" der innerhalb des fibrösen Fettgewebes ("fibro-fatty tissue") entstandenen perivaskulären Zellproliferate zu Schrumpfung und Kontraktur führe. Der Schrumpfungsvorgang selbst wurde - wie in den ersten lichtmikroskopischen Arbeiten - dem zellulär-fibrösen Transformationsprozeß zugeschrieben - "This shrinkage of the diffus palmar nodules to denser more discrete bodies ... is not regarded as a disappearance but rather as an aggregation of the formed tissue." Dieses Konzept des Kontrakturvorgangs wurde später von HUESTON selbst geändert und in wesentlichen Punkten der Vorstellung LUCKs angepaßt:

"Der hyperplastische Knoten ist eine wesentliche Strukturkomponente der Dupuytrenschen Kontraktur, da in ihm der Ursprung der Kontraktionskraft liegen muß. Kollagen kontrahiert nicht unter physiologischen Bedingungen, so daß die innerhalb des Dupuytren-Gewebes aufkommenden Kräfte als Ausdruck einer in den hyperplastischen Arealen vorhandenen Zellaktivität verstanden werden müssen" (übersetzt n. HUESTON, 1974).

Die Vorstellung, daß Bindegewebsschrumpfung in erster Linie einer aktiven Zelleistung zuzuschreiben sei, war allerdings schon vor HUESTON von den Genfer Autoren GABBIANI und MAJNO entwickelt worden. Diese Autoren hatten im Dupuytren-Gewebe myoid transformierte Fibroblasten gefunden (1972), die sie ein Jahr zuvor im Granulationsgewebe als "Myofibroblasten" beschrieben hatten (MAJNO u. GABBIANI, 1971). In ihrer Arbeitshypothese führen GABBIANI und MAJNO die Fingerkontraktur auf eine Zellkontraktion innerhalb des Knotengewebes zurück. Diesem

Konzept schlossen sich HUESTON und Mitarbeiter - "The contracting fibroblast as a clue to Dupuytren's contracture" (1976) - sowie KATENKAMP und STILLER (1976), SONNTAG und PAULINI (1976), GOKEL und HÜBNER (1977), WILHELM und Mitarbeiter (1978) und Hak Fai CHIU und McFARLANE (1978) an.

Während HUESTON in seinem als "extrinsic theory" bezeichneten Funktionsmodell nach wie vor der Aponeurose eine wichtige, als Transmissionsfunktion zu verstehende Rolle zuschreibt, kommen andere Autoren entsprechend dem sich wandelnden Substratverständnis bereits ohne spezielles pathologisch-funktionelles Aponeurosenverständnis aus (vgl. KATENKAMP u. STILLER). Im Mittelpunkt dieser pathogenetischen Vorstellungen steht eine tumorähnliche Wucherung (tumor-like lesion), die dank ihrer charakteristischen Zellkomponente zu eigener Kontraktion - und Kontrakturvermittlung ? - befähigt ist.

Die aufgezeigte Entwicklung verdeutlicht, daß sich innerhalb des Verständnisses der Dupuytrenschen Erkrankung abermals ein dem Vorgang zu Beginn des 19. Jahrhunderts durchaus vergleichbarer 'Substrat-Wechsel' anbahnt. Während vor über 150 Jahren die Beugesehnen durch die Palmaraponeurose ausgetauscht wurden, wird heute an deren Stelle eine mehr oder weniger isolierte fibromatöse Gewebswucherung gesetzt. Als einzig konstanter Faktor in dem sich wandelnden pathogenetischen Verständnis erweist sich die der Sehnenfunktion entlehnte Annahme einer Substratretraktion, die zwar einerseits durch die Auffindung des kontraktilen Zellapparats erstmals der von PEACOCK 1976 so eindringlich geforderten deduktiven Erfassung zugänglich zu sein scheint, die aber andererseits durch ihre primäre 'anatomische Beziehungslosigkeit' das Verständnis für das Krankheitsbild der Haut- und Fingerkontraktur keineswegs erleichtert.

AUFGABENSTELLUNG UND ARBEITSGLIEDERUNG

"It is because of the tantalizing nature of this pathological condition known as Dupuytren's contracture that it receives so much attention" (HUESTON, 1974).

Der Anstoß zu immer neuer Beschäftigung mit dem Morbus Dupuytren ist zum einen im Reiz des 'auf der Hand liegenden Geheimnisses' ("... just around the next corner ...", HUESTON), zum anderen in ganz praktischen Interessen einer Chirurgie zu suchen, die ihr diesbezügliches Handeln fast nur empirisch begründen kann.

Während die Ätiologie der Dupuytrenschen Erkrankung völlig im Dunkeln liegt, aus dem gegenwärtig kein gangbarer Weg herauszuführen scheint, gleicht das pathogenetische Verständnis einem großen Puzzle, das sich nicht zu einem Ganzen fügen läßt. Aber erst die genaue Zuordnung des Substrats und die Kenntnis seiner pathomechanischen Wirkung wird es ermöglichen, die Suche nach der Krankheitsursache gezielt aufzunehmen. Aus dieser Problematik heraus und nicht zuletzt in Anbetracht der zur Verfügung stehenden Arbeitsmöglichkeiten in Klinik, Anatomie und Pathologie wurde eine möglichst umfassende Darstellung des Dupuytren-Gewebes in seinem anatomisch-funktionalen Bezug als zentrale Aufgabe gesehen, die sich wie folgt präzisieren läßt:

1. - Wie sieht die Bindegewebsstruktur jenes oberflächlichen Hand- und Fingerbereichs aus, in dem sich die Erkrankung bevorzugt etabliert?

2. - Lassen sich zur Gewinnung eines Einblicks in die Faserfunktion Aussagen über die Faserdynamik machen?

3. - Welche der Bindegewebsstrukturen und/oder -funktionen werden von der Dupuytrenschen Erkrankung gestört?

4. - Sind aus einer solchen In-situ-Betrachtung Rückschlüsse für die anatomisch-funktionelle Identifizierung des pathologischen Substrats zu gewinnen?
Liegt der Erkrankung eine Affektion präexistenter Aponeurosenfasern (DUPUYTREN, MILLESI) oder eine Gewebsneubildung (GOYRAND, HUESTON) zugrunde?
Und wirkt das pathologische Substrat mittels passiver bzw. aktiver Retraktion (DUPUYTREN, GABBIANI u. MAJNO) oder lediglich durch seine Lokalisation und räumliche Ausdehnung (GOYRAND, BAUM, HERZOG, HUNTER et al.)?

Zwei günstige Bedingungen halfen nicht unerheblich bei der Durchführung der gestellten Aufgaben:

a - Klinische und intraoperative Befunderhebung sowie anatomische, histologische und ultrastrukturelle Untersuchungen lagen in einer Hand, wodurch die Befundwertung und -zuordnung ganz wesentlich erleichtert wurde - "... thus affording an opportunity to study both the gross and microscopic characteristics of the involved tissues" (LUCK, der über vergleichbar günstige Arbeitsbedingungen verfügte).

b - Durch die von v.HAGENS dankenswerterweise zur Verfügung gestellte neue Präpariertechnik der Gewebeimprägnierung mit polymerisierenden Kunststoffen war es möglich, die von LANDSMEER, THOMINE und STACK an embryonalem Material so erfolgreich demonstrierte Technik der Schnittbilduntersuchung erstmals auch an erwachsenen Händen anzuwenden.

Die Arbeit besteht aus einem Text- und einem Bildband. Nur so schien eine sinnvolle Integration des notwendigerweise umfangreichen Bildmaterials möglich.

Der Befundwiedergabe dienen vier Kapitel, in denen Anatomie und Morphologie des oberflächlichen Bindegewebes der gesunden und der erkrankten Hand von 'außen nach innen' beschrieben werden. Den Kapiteln ist jeweils eine kurze einführende Übersicht vorangestellt.

In Kapitel I - das der gesunden Hand gewidmet ist - werden zunächst das Hautrelief und seine Veränderungen wiedergegeben. Da die Haut, an der die Subkutanfasern von unten ansetzen, die Oberfläche des zu untersuchenden Bindegewebsraums darstellt, ist von ihrem Reliefverhalten in der bewegten Hand ein Beitrag zum Verständnis der Faszien-dynamik zu erwarten. Anschließend wird die Struktur des prätendinösen Bindegewebes gleichsam 'von innen beleuchtet'. Dabei konnte erstmals die Dynamik subkutaner Bindegewebs-strukturen an Schnittpräparaten erwachsener Hände direkt sichtbar gemacht werden.

Im Kapitel II - das die makroskopischen Befunde der erkrankten Hand enthält - wird zunächst das Krankheits b i l d fotografisch wiedergegeben. Eine solche Dokumentation bekannter Befunde bedarf der Erklärung. Zum einen sind - ähnlich wie in der gesunden Hand - von den ersten sichtbaren Krankheitszeichen am Hautrelief Rückschlüsse auf die gestörte Faserstruktur und -textur zu erwarten. Zum anderen rückt das fotografische Nebeneinander so manchen übersehenen Befund 'ins rechte Licht'. Zur Untersuchung des pathologischen Substrats in situ stand bisher leider nur das Operationspräparat eines Kleinfingers zur Verfügung. Weitere Untersuchungen scheiterten bisher an der Schwierigkeit, Handpräparate mit Dupuytrenscher Erkrankung zu erhalten.

In den Kapiteln III und IV werden die Ergebnisse licht- und elektronenmikroskopischer Untersuchungen des Dupuytren-Gewebes vorgelegt.

Um die Darstellung des Themas und der Befunde nicht zu trennen, wurde die Beschreibung des Untersuchungsmaterials und der Untersuchungsmethoden hinter die Diskussion gestellt.

Technische Erklärungen:

Die in den Textband aufgenommenen Schemazeichnungen wurden zur besseren Unterscheidung gegenüber den Abbildungen des Bildbandes als F i g u r e n bezeichnet und numeriert.

Die A b b i l d u n g e n des Bildbandes sind in zwei Gruppen gegliedert. Die Bilder der Kasuistik, die die erste Gruppe bilden, tragen in alphabetischer Reihenfolge - entsprechend ihrer Fallbezeichnung - große Buchstaben, denen die Abbildungsnummern angefügt sind (z.B. C_1). Alle anderen, der zweiten Gruppe zugerechneten Abbildungen wurden ausschließlich mit arabischen Ziffern fortlaufend gekennzeichnet.

I

DAS BINDEGEWEBE DER PALMO-DIGITALEN ÜBERGANGSZONE

"Dupuytren's contracture and its treatment is first and foremost concerned with the local anatomy."

(THOMINE, 1974)

1.1 Einführung:

Der Palmaraponeurose kommt im pathogenetischen Verständnis der Dupuytrenschen Erkrankung eine keineswegs unumstrittene Bedeutung zu. Für die Mehrzahl der Autoren stellt sie das präformierte Substrat dar, von dem die Erkrankung ihren Ausgang nimmt (z.B. DUPUYTREN, KOCHER, JANSSEN, KANAVEL, MEYERDING, HORWITZ, SKOOG, MILLESI, STACK). Für die anderen wird die anatomisch nicht minder interessante Aponeurose - wenn überhaupt - erst sekundär in den Krankheitsprozeß einbezogen (GOYRAND, HERZOG, LUCK, MacCALLUM und HUESTON, GOSSET u.a.). HUESTON hat das aponeurosenbezogene Konzept als "intrinsic theory" bezeichnet und der von ihm in ganz besonderem Maß unterstützten extraaponeurotischen "extrinsic theory" gegenübergestellt.

Da "die Palmaraponeurose als Teil des kompliziert strukturierten Bindegewebsgerüsts der ganzen Hand" (KANAVEL et al.) aufgefaßt werden muß, von dem jede Faser primär (MILLESI) oder sekundär (HUESTON) erkranken könne, sollte der anatomische 'Normalbefund' nicht nur die Palmaraponeurose berücksichtigen, sondern den gesamten prätendinösen Bindegewebsraum in der distalen Hand über den Fingerstrahlen III bis V einbeziehen, der als Prädilektions-

ort Dupuytrenscher Erkrankungsformen bekannt ist. Da von dieser Handpartie über 95 % aller Dupuytrenscher Erkrankungsformen ihren Ausgang nehmen (vgl. MIKKELSEN, 1976), kann ihre Bindegewebsstruktur im Hinblick auf die Erkrankung als repräsentativer anatomischer Normalbefund angesehen werden.

Neben der quantitativen Erweiterung erscheint aber auch eine qualitative Ausweitung der anatomischen Untersuchungen von der ausschließlich praktizierten statischen zu einer funktionell-dynamischen Beschreibung unerläßlich. Jeder Befund, der die über den Fingergrundgelenken zu erwartenden Weichteilverschiebungen und -verformungen unberücksichtigt läßt, muß nicht zuletzt aus pathologischer Sicht als unvollständig angesehen werden, da doch die Suche einem Substrat gilt, dem ein dynamischer Pathomechanismus i.S. der Retraktion angelastet wird, für den ein funktionelles Äquivalent in der gesunden Faserstruktur zu fordern ist.

Die eigentliche Palmaraponeurose, die als oberflächliche Bindegewebsplatte der Hohlhand "mit dem Integumente ... durch straffes, kurzfaseriges Gewebe im Zusammenhang ..."* steht, bildet gleichsam den bisher im Mittelpunkt anatomischen Interesses stehenden Boden des zu untersuchenden Bindegewebsraums. In vielen Untersuchungen wird aus eben der Vorstellung heraus, daß der pathologischen Fingerretraktion die Steigerung einer normalerweise vorhandenen Kontraktionsfunktion (vgl. DUPUYTREN) zugrunde liege, der Frage nach der distalen Aponeurosenendigung bzw. nach den palmo-digitalen Faserstrukturen eine ganz besondere Bedeutung beigemessen.

Dank der Arbeit PAILLARDs wußte DUPUYTREN bereits, daß die Längszügel der Aponeurose nicht im volaren, sondern seitlichen Phalangenbereich inserieren. Da DUPUYTREN diesen Befund nicht weiter berücksichtigte, blieb es GOYRAND über-

* GEGENBAUR (1895)

lassen, aus der Diskrepanz zwischen aponeurosenfreier Fingerbasis und Lokalisation des für die Fingerretraktion verantwortlichen Gewebes die Vorstellung eines aponeurosenunabhängigen, neugebildeten Substrats zu entwickeln. Die Arbeit GOYRANDs wurde in einer für die Dupuytren-Forschung verhängnisvollen Weise für lange Zeit verkannt und vergessen. An ihre Stelle waren Beschreibungen getreten, nach denen die Aponeurosenfasern unterschiedlich weit in den volaren Fingerbereich ziehen (SEVESTRE, LEGUEU u. JUVARA, JANSSEN, KANAVEL et al., HORWITZ, SKOOG u.a.). Erst mit den Untersuchungen THOMINEs (1965, 1972 u. 1974) konnte ein klares Bild der für die pathogenetische Problematik so beziehungsvollen Faserstruktur im palmo-digitalen Übergangsbereich geschaffen werden, das den von GOYRAND beschriebenen Widerspruch zwischen gesunder und pathologischer Fasertopik voll bestätigt.

Funktionell-anatomische Untersuchungen über die Bindegewebsdynamik liegen so gut wie nicht vor. Vorstellungen über Aponeurosenfunktionen, die über die für die Greiffunktion so wichtige, leicht erkennbare Hautverankerung (DUPUYTREN, CLELAND, GRAPOW, GRAYSON, MILLESI, NAPIER u.a.) hinausgehen, sind aufgrund ihrer mehr oder weniger intuitiven Ableitung nur bedingt verwertbar. Die von BAUM (1878) und FROHSE (1906) angestellten Untersuchungen über die Zugwirkung der Aponeurose kommen zu widersprüchlichen Aussagen und sind methodisch anzuzweifeln. Der einzige Hinweis auf ein dynamisches Verhalten der Aponeurose konnte bei MILLESI (1959) gefunden werden, der anhand einer Schemazeichnung auf eine geringe Proximalverschiebung der Aponeurose bei Fingerbeugung verweist.

Die räumliche Struktur des komplexen prätendinösen Bindegewebskörpers wird von 'oben und unten' erfaßt. Nach Darstellung des Reliefs der Haut und der Aponeurosenstrukturen wird das beide verbindende Fasersystem erstmals in

seiner Dynamik anhand makroskopischer Schnittbilder erwachsener Hände demonstriert.

1.2 Das Hautrelief im palmo-digitalen Übergangsbereich:

(Abb. 1 + 2; Bildbd., S. 24 + 25)

1.21 Nomenklatur:

Die Handfläche wird durch zahlreiche 'Gelenksfalten' in klar begrenzte, mehr oder weniger vergleichbare Hautareale unterteilt. Die in dieser Arbeit gewählten Bezeichnungen sind der Abb. 1 zu entnehmen.

Der Begriff 'Falte' (engl. 'crease') wird in einem mißverständlichen Doppelsinn gebraucht, den die Beispiele Gelenksfalte und Schwimmhautfalte verdeutlichen.
Im ersten Fall bezeichnet Falte eine Rillen- oder Furchenbildung - im zweiten eine prominente Haut- und Weichteilaufwerfung.

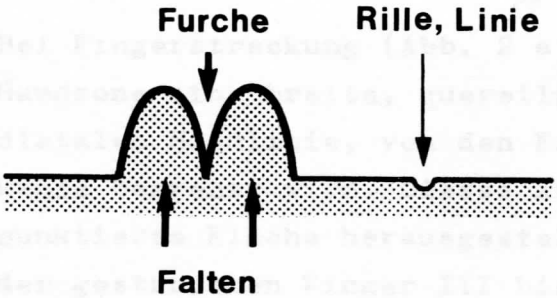

Fig. 1 - Reliefformen d. Haut

Um Mißverständnisse vor allem auch bei der Schilderung der klinischen Symptomatik zu vermeiden, werden ausschließlich Auffaltungen als Falte, Einfaltungen als Rille oder Furche beschrieben (Fig. 1). Die auf der Beugeseite der Hand und Finger verlaufenden Hautrillen, die in direktem oder indirektem Gelenksbezug stehen und zwischen denen sich bei Fingerbeugung Haut und Weichteile auffalten, werden durchgehend als Linien bezeichnet.

Aus didaktischen Gründen wurden für den Fingerbereich die kurzen deutschen Bezeichnungen den wesentlich längeren, von der 'International Federation of Societies for Surgery of the Hand' vorgeschlagenen Termini technici vorgezogen.

Die kurzen Bezeichnungen konnten ausgeschrieben in den Text übernommen werden, so daß eine Vielzahl verwirrender Buchstabenkürzel vermieden wurde. Die Durchnumerierung der wichtigsten Linien von proximal nach distal dient der Linienkennzeichnung in den Abbildungen, in denen hierfür z.T. nur wenig Platz zur Verfügung stand.
Die Finger tragen in der Reihenfolge vom Daumen zum Kleinfinger die römischen Zahlen I bis V.

1.22 Reliefbeschreibung:

Die Dupuytrensche Erkrankung beginnt in der überwiegenden Mehrzahl der Fälle in der distalen Handzone über den Fingerstrahlen III bis V. Die das Hautrelief dieser Region bestimmenden Weichteile bedecken die Fingergrundgelenke und erstrecken sich unterschiedlich weit über die Grundgliedbasen. Dank der topographischen Zuordnung zu den viel bewegten Grundgelenken sind Gewebe und Haut der palmo-digitalen Übergangszone erheblichen Verschiebungen und Verformungen ausgesetzt.

Bei Fingerstreckung (Abb. 2 a) bildet die Haut der distalen Handzone eine breite, querelliptische Platte, die von der distalen Handlinie, von den Fingergrundlinien und der Handkante begrenzt wird. Dieses Areal ist in der Abb. 2 als punktierte Fläche herausgestellt. Über den Grundgelenken der gestreckten Finger III bis V ist die Haut straff gespannt - zwischen den Fingerballen wölben sich die in der Grafik nicht wiedergegebenen Monticuli der Chiromanten hervor.

Bei Beugung der in sich gestreckten Finger III bis V in ihren Grundgelenken (a zu b) werden die Weichteile der palmo-digitalen Übergangszone gegen die weitgehend unverschieblichen Weichteile der zentralen Hohlhand gedrückt und zu einer queren, in der Aufsicht schmalen Falte aufgeworfen. Dieser Vorgang soll im folgenden als Beugever-

schiebung bezeichnet und der Streckverschiebung (b zu a) gegenübergestellt werden, bei der durch Streckung der Grundgelenke die aufgefaltete Haut zurück nach distal über die Grundgliedbasen gezogen wird.

Verlauf und Ausmaß des Stauchungs- und Streckweges der Haut im palmo-digitalen Übergangsbereich sind im Schnittbildschema Fig. 2 wiedergegeben. Bei Grundgelenksbeugung

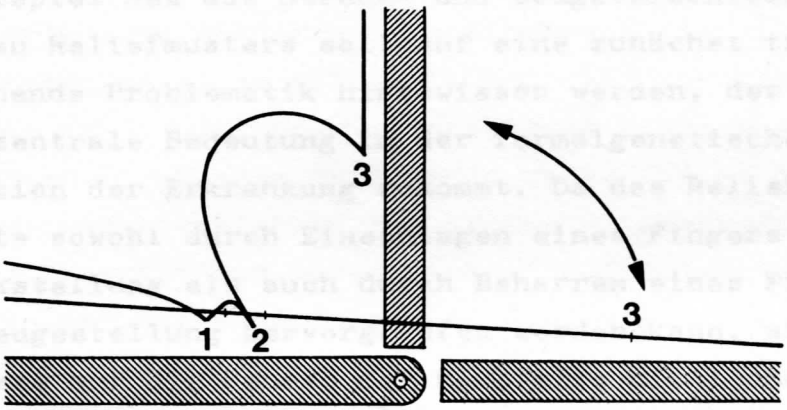

Fig. 2 - Reliefveränderungen d. Haut

wird die in Bezug zum Fingerskelett stationär bleibende Fingergrundlinie (3) zentralwärts über die Hand gehoben und geschoben und den nur geringe Verschiebungen mitmachenden queren Handlinien (1 + 2) genähert. Über der sich zwischen den Finger- und Handweichteilen verschmälernden palmo-digitalen Übergangszone wird die grün eingezeichnete Haut zu einem Querwulst aufgefaltet. Es kommt dabei zu keinen wesentlichen Hautverschiebungen in die Finger oder in die Hand. Damit stellt der palmo-digitale Übergangsbereich eine Knautschzone dar, in der die Haut- und Weichteilverschiebungen über den bewegten Grundgelenken aufgefangen und nicht in die zum Greifen benötigten Finger- und Handbereiche weitergegeben werden.

In Abb. 2 c ist eine aus Streck- und Beugeverschiebung kombinierte Reliefverformung der distalen Hand wiedergegeben, die beide Reliefformen der Fig. 2 enthält. Vor dem isoliert gebeugten Ringfinger findet sich eine u-förmige Falte, die beiderseits in die gestreckte und distal gezogene Haut der Finger III und V ausläuft. Diese Faltenbildung hat in Form und Lokalisation Ähnlichkeit mit typischen Hautveränderungen der Dupuytrenschen Erkrankung (vgl. HAND A).

Am Beispiel des aus Streck- und Beugeverschiebung kombinierten Reliefmusters soll auf eine zunächst trivial erscheinende Problematik hingewiesen werden, der u.E. jedoch eine zentrale Bedeutung in der formalgenetischen Interpretation der Erkrankung zukommt. Da das Reliefmuster der U-Falte sowohl durch Einschlagen eines Fingers aus der Streckstellung als auch durch Beharren eines Fingers in der Beugestellung hervorgerufen werden kann, sind Rückschlüsse auf die Genese der Hautfalte nicht ohne weiteres möglich.

1.3 Die Struktur der Palmaraponeurose im palmo-digitalen Übergangsbereich:

(Abb. 3 + 4; Bildbd., S. 26 + 27)

Die komplexen Fasersysteme der Hand und Finger bilden nach übereinstimmender Meinung aller Untersucher eine anatomische Einheit, die lediglich aus deskriptiven Zwecken in unterschiedliche Systeme gegliedert und aufgeteilt wird. Eine solche schematisierende Vereinfachung darf aber die Geschlossenheit der Systeme, von denen die in der Hohlhand gelegene Aponeurose nur den größten Anteil darstellt, nicht aus dem Auge verlieren.

1.31 Nomenklatur:

Der Umstand, daß insbesondere die anatomische Dupuytren-Literatur "schwer zu lesen und wiederzugeben" ist (STACK), beruht zu einem nicht unerheblichen Teil auf einer verwirrenden, unübersichtlichen Nomenklatur.

Uneinigkeit besteht bereits in der allgemeinen Klassifizierung der Bindegewebsstrukturen. Schon früh wurde die noch von LEGUEU und JUVARA (1892) vorgenommene, streng anatomische Einteilung in die eigentliche Palmaraponeurose, in Bänder und in fibröse Hüllen ("l'aponévrose - les ligaments - les gaines fibreuses") zugunsten einer weniger verständlichen Gleichsetzung aponeurotischer und faszialer Strukturen verlassen. Heute hat es sich vor allem im anglo-amerikanischen Schrifttum eingebürgert, die Begriffe "Fascia" und "Aponeurosis" auf alle Bindegewebspartien der Hand und Finger zu übertragen. So werden z.B. von STACK "aponeurotic fibres of the palmar fascia" und von GOSSET "digital aponeuroses" beschrieben.

Da aber anatomischerseits eine klare Unterscheidung zwischen Muskelbinden (Fasciae) und breiten Sehnenflächen (Aponeuroses) getroffen wird (GRAY, 1938; RAUBER u. KOPSCH, 1955), sollte u.E. auch im Handbereich zur Verbesserung des anatomischen Verständnisses an einer genauen begrifflichen Differenzierung der Bindegewebsstrukturen festgehalten werden. Aus dieser Sicht scheint die Bezeichnung Aponeurose lediglich für die zwischen den dünnen Faszien der Thenar- und Hypothenarmuskulatur gelegene derbe, strahlig angeordnete Bindegewebsplatte zweifelsfrei zulässig, die als Fortsetzung der Sehne des M. palmaris longus angesehen wird - "die Palmarfascie, die also 'Aponeurosis palmaris' zu nennen ist, um sie auch durch ihre Bezeichnung von den bindegewebigen Umhüllungen der Muskeln zu trennen ..." (GRAPOW, 1887).

In den Pariser Nomina Anatomica (P.N.A.) werden von den oberflächlichen Bindegewebsstrukturen der Hand die Aponeurose (Aponeurosis palmaris) mit ihren Querfasern (Fasciculi transversi) sowie das oberflächliche Querband der Mittelhand (Lig. metacarpeum transversum superficiale) genannt.

Da die Bezeichnungen 'oberflächliches Mittelhandquerband' (Lig. metacarpeum transversum superficiale), 'tiefes Mittelhandquerband' (Lig. metacarpeum transversum profundum) sowie 'Aponeurosenquerfasern' (Fasciculi transversi), die im englischen Schrifttum gerne als "transverse palmar ligament" beschrieben werden, häufig zu Verwechslungen führen, ziehen wir es vor, das oberflächliche Mittelhandquerband unverwechselbar als 'Schwimmband' (Lig. natatorium) zu benennen.

1.32 Aponeurosenbeschreibung:

Die Wiedergabe der Aponeurosenstruktur erfolgt anhand schematisierter grafischer Darstellungen (Abb. 3 u. 4), die nach Literaturangaben (THOMINE, 1972 u. 1974; GOSSET, 1972 u. 1974; STACK, 1973; LANDSMEER, 1976) entworfen wurden. In Abb. 3 sind die Grundzüge des soliden Bindegewebsgerüsts der Hand und Finger in der Aufsicht abgebildet - in Abb. 4 wurde der für das pathogenetische Verständnis besonders interessante distale Aponeurosenabschnitt als räumliches, 'begreifbares' Schema rekonstruiert. In einer solchen Zusammenfassung, die als Diskussionsgrundlage dienen soll, muß auf die Wiedergabe vieler, z.T. widersprüchlich beurteilter Einzelheiten verzichtet werden. Zu ihrer Kenntnisnahme sei auf die Monografie STACKs verwiesen. Die in dieser Arbeit unberücksichtigten, oft verwirrenden minuziösen Detailpräparationen feinster Faserverläufe dürfen jedoch nicht vergessen lassen, daß viele Darstellungen als "relativ künstliche" Produkte anatomischer Dissektion angesehen werden müssen, für die in

der chirurgischen Präparation kein Äquivalent gefunden werden kann und die "daher von wenig praktischer Bedeutung" (GOSSET, 1974) sind.

Die Palmaraponeurose ist phylo- und ontogenetisch als sehniger Ausläufer der oberflächlichen antibrachialen Beugemuskulatur anzusehen, von der sich bei den meisten Menschen der M. palmaris longus erhalten hat (GRAPOW, 1887; GRÄFENBERG,1905; KROGIUS, 1920 u. 1921; STACK, 1973). Die Sehne des M. palmaris longus setzt sich über dem Retinaculum flexorum, mit dem sie z.T. verwachsen ist, in die Aponeurosenformation der Hohlhand fort. Sind der M. palmaris longus und seine Sehne nicht vorhanden - n. GRAPOW in 10 bis 15 % der Fälle - liegt das proximale Aponeurosenzentrum ebenfalls auf dem Retinaculum flexorum.

Aus ihrem schmalen proximalen Zentrum ziehen die Aponeurosenfasern radiär in den Handbereich, wobei sie sich zu vier mehr oder weniger dichten prätendinösen Längszügeln formieren, zwischen denen distal die dicht gepackten, die Längsfasern unterlaufenden Querfasern (Fasciculi transversi) sichtbar werden. In Höhe der queren Handlinien bzw. unmittelbar hinter ihnen (LANDSMEER, 1976) endigt der wohl größte Teil der Längsfasern durch Insertion an der Hautunterseite. Die verbleibenden Fasern der prätendinösen Zügel weichen vor den Fingergrundgelenken zur Seite aus, um in Form sich verschmächtigender Fasersträngе zu beiden Seiten der Sehnenscheiden in die Tiefe und in die Fingerseitenbereiche zu ziehen. Einige dieser Fasern setzen an der Gelenkkapsel, an der volaren Platte (Fibrocartilago volaris) und an den Seiten der Fingergrundgliedbasen an - die übrigen Fasern erstrecken sich unterhalb des Schwimmbandes in die Seitenbereiche der Finger, wo sie sich nach den Vorstellungen THOMINEs vor allem am Aufbau des "retrovaskulären" Fingerseitenbands beteiligen, das dank seiner Haut- und Skelett-

fixierung volaren und dorsalen Fingerbereich trennt und weitgehend den von CLELAND (1878) beschriebenen "cutaneous ligaments" entspricht.

Die in die Fingerseiten ziehenden Aponeurosenlängsfasern werden jenseits der Fingergrundgelenke von dem quer verspannten Schwimmband überzogen, das sich als 1 cm breiter Faserzug von der ulnaren Basis des Zeigefingers zur radialen Basis des Kleinfingers erstreckt. Dieses Band wurde nach Angaben THOMINEs als schräggestellter Keil wiedergegeben, der distal mit der von THOMINE als zirkuläre Hülle beschriebenen Finger f a s z i e in Verbindung steht und der in der Interdigitalzone den wesentlichen Anteil des bindegewebigen Gerüsts der Schwimmhautfalte darstellt - "so that it forms an anterior slope of what can be called the 'commissural roof'". Innerhalb des Kommissuralraums, den GOSSET als "chiasma" bezeichnet, kommt es zu einer innigen Verflechtung der in die Tiefe getretenen Aponeurosenlängsfasern mit den auch von GOSSET als F a s z i e bezeichneten seitlichen Bindegewebsstrukturen und dem Schwimmband.

Anhand der grafischen Zusammenfassung soll vor allem auf die von den Aponeurosenlängsfasern umlaufenen und ausgesparten prätendinösen Areale in Höhe der Grundgelenke aufmerksam gemacht werden, die so gut wie in keinem anatomischen Lehrbuch Berücksichtigung finden (vgl. GOSSET, 1974). Während die i n t e r d i g i t a l e n Zonen zwischen Aponeurosenquerfasern und Schwimmband schon immer als faserarme, fettreiche Gewebsräume bekannt waren, aus denen bei Streckung der adduzierten Finger das Fett zu den Monticuli der Chiromanten herausgepreßt wird, war die faserarme Struktur der p r ä d i g i t a l e n Gewebsräume über den Grundgelenken über viele Jahrzehnte hinweg in Vergessenheit geraten. Erst THOMINE machte wieder auf die prädigitale bzw. prätendinöse Faszienlücke aufmerksam, die proximal von den Fasciculi transversi und distal vom Schwimmband begrenzt wird. Er beschrieb diesen ebenfalls faser-

armen Bezirk, dessen Boden von proximalen Ringbandstrukturen gebildet wird, als "l'hiatus aponévrotique".

1.4 Die Struktur des subkutanen prätendinösen Fasergewebes:

Mit Haut und Aponeurose wurden die Deck- und ein Teil der Bodenplatte jenes Gewebsraums dargestellt, dessen Fasergewebe zwar seit den frühesten Arbeiten immer wieder eingehend Erwähnung findet (WEITBRECHT, 1742), dessen anatomisch exakte Faserstruktur und -gliederung jedoch so gut wie gänzlich unbekannt sind.

Als Ursache für die fehlende Strukturkenntnis müssen in erster Linie präparativ-technische Gründe verantwortlich gemacht werden. Zum einen wird bei der üblicherweise von volar durchgeführten dissezierenden Präparation mit der Entfernung der Haut die anatomische Integrität des instabilen Fasersystems an ganz entscheidender Stelle zerstört - zum anderen kann die von LANDSMEER perfektionierte, leider nur zur Untersuchung embryonalen Materials verwendbare Technik der Schnittuntersuchung ganzer Hände keine definitive Aussage über die Faserstruktur in der erwachsenen Hand machen.

1.41 Nomenklatur:

Die untersuchten prätendinösen Subkutanfasern sind, da sie so gut wie ausschließlich der Hautverankerung dienen, als Retinacula cutis zu bezeichnen. Retinaculum cutis wird als 'Hautfessel' übersetzt. CLELAND wählte vor 100 Jahren den leicht irreführenden Begriff der "cutaneous ligaments". LANDSMEER beschreibt das Fasersystem als "skin anchor" oder "skin anchoring system".

Für die die Plattform der Aponeurose ergänzenden Ligg. Anularia und Cruciformia wurde die im klinischen Gebrauch bewährte Kennzeichnung mittels großer, durchnumerierter

lateinischer Buchstaben (A und C) beibehalten - vgl. Abb. 5; Bildbd., S. 27.

Alle Befunde, die sich in erster Linie auf den von der Erkrankung bevorzugt befallenen Ringfinger konzentrieren, wurden - sofern nicht anders vermerkt - so ausgerichtet, daß das dem Betrachter sich darbietende Seitenverhältnis 'rechts : links' dem topographischen Präparatbezug 'proximal : distal' entspricht.

1.42 Das Subkutangewebe im nativen Handpräparat:

Abb. 6 a + b: Unfixiertes Handpräparat, Haut der Handfläche 'schonend' entfernt.

Die distale Handzone wird von einem dichten 'Fettgewebe' ausgefüllt, das keine geordnete Bindegewebsstruktur vermuten läßt. Dieses scheinbar amorphe Subkutangewebe wurde von MacCALLUM und HUESTON als "fibro-fatty layer" bezeichnet. Lediglich im Handzentrum, in dem die Haut der Unterlage fest aufsaß, werden unbedeckte Aponeurosenlängsfasern (Pfeile) sichtbar.

1.43 Befund in der gefrorenen Hand:

Abb. 7 a + b: Längsschnitt durch eine gefrorene, zur Faust geschlossene Hand. Die Schnittebene verläuft durch die ulnaren Weichteile des Ringfingers.

Auf der Schnittfläche ist ein intertendinöser Aponeurosenzügel (Pfeile) zu erkennen, der aus dem Bereich des Retinaculum flexorum (Rf) in auffallender Kongruenz zur Hautkontur bogenförmig fingerwärts zieht und sich unter der eingefalteten proximalen Handlinie (1) verliert. Detaillierte Bindegewebsstrukturen innerhalb der Subkutis sind nicht zu erkennen.

1.44 Die Faserstruktur in der 'bewegten' Hand:

Abb. 8 + 12: Medianschnitt aus einem gestreckten Ringfinger; Ausschnittsvergrößerung in Abb. 12.

Abb. 9, 10, 11 + 13: Medianschnitt aus dem Ringfinger einer zur Faust geschlossenen Hand; Ausschnittsvergrößerungen in den Abb. 10, 11 und 13 (letztere seitenversetzt!).

Eine minimale fixationsbedingte Gewebsschrumpfung sowie die schnittbedingte Loslösung der Sehnenscheide von ihren seitlichen Verankerungen haben dazu geführt, daß sich im gestreckten Finger (Abb. 8) die Weichteilbrücke über der Kavität der Grundphalanx etwas angehoben und von der Sehne gelöst hat. Dieser Artefakt bedingt jedoch keine entscheidende Strukturveränderung des subkutanen Bindegewebes.

In den zum Vergleich untereinander gesetzten Übersichtsbildern eines gestreckten und gebeugten Ringfingers (Abb. 8 und 9) zeigen sich auffallende Unterschiede in der subkutanen Faserstruktur, die sich sowohl in der Unordnung eines verfilzt erscheinenden Netzes (Abb. 8) als auch in der strengen Ordnung einer segmentierten Parallelformation (Abb. 9) präsentiert.

Einzelheiten der 'ungeordneten' Faserstruktur sind der Ausschnittsvergrößerung in Abb. 12 zu entnehmen.

Die über der Prominenz des Grundgelenkes flach ausgespannte prätendinöse Gewebszone wird von einem aus der Hand kommenden Faserstrang (F1) durchzogen, der in Struktur und Lokalisation mit der von STACK in der foetalen Hand als Farnblatt ("fern leaf") beschriebenen terminalen Aponeurosenformation identisch ist. Die Achse des Farnblattes entspricht den auslaufenden Aponeurosenlängsfasern, die über die distale Handlinie (2) hinweg fingerwärts ziehen und in Höhe des Grundgelenkspaltes an der Haut inserieren. Von diesem axialen Faserstrang ziehen zahlreiche

kurze Fasern sowohl schräg nach oben zur Haut als auch in die Tiefe zur Kontur der die Sehne bedeckenden Sehnenscheide. Diese Fasern ziehen nach STACK an der Sehnenscheide vorbei zur Lamina fibrocartilaginea volaris und in die Fingerseitenregion.

Distal der Farnblattformation sind in dem subkutanen Faserfilz unterschiedlich dichte Bereiche mit verschiedenen Faserrichtungen zu erkennen.
Die lockere Netzstruktur, die sich unmittelbar distal der Aponeurosenendigung findet, markiert die von THOMINE als "l'hiatus aponévrotique" (Ha) beschriebene prätendinöse Aponeurosenlücke. Der fingerwärts davon gelegene dichtere Faserbezirk vor der Fingergrundlinie (3) repräsentiert den Querschnitt des über die Fingerbasis hinwegziehenden Schwimmbandes (Ln). Innerhalb der Netzstruktur des Schwimmbandes ziehen Fasern von der Kontur des Ringbandes A2 handwärts zur Haut der palmo-digitalen Zone (3 - 2), in die ebenso kurze Fasern der Farnblattformation in umgekehrter Richtung einstrahlen. Da aus dem Faserbüschel des Schwimmbandes auch Fasern nach distal zur Haut des Grundgliedes (4 - 3) ziehen, zeichnet sich für das über der Grundphalanx gelegene, den Ringbändern A2 und A1 aufsitzende Bindegewebe eine v-förmige, hand- und fingerwärts gerichtete Faserstruktur ab (vgl. Fig. 3 a).

Im prätendinösen Gewebsraum des gestreckten (Ring-)Fingers enden die Aponeurosenfasern in Höhe des Grundgelenkspaltes. Sie setzen sich in dieser Schnittebene nicht in den Fingerbereich fort, in dem die der Aponeurose zukommende Rolle einer Verankerungsplattform für die Hautfesseln von den Ringbändern der Sehnenscheide übernommen wird.

Ganz im Gegensatz zu den flach gestreckten Fingerweichteilen der Abb. 8 imponieren die aufgefalteten volaren Weichteile der Abb. 9 durch ihre Faserordnung. Aus dem scheinbar verfilzten Fasernetz geht durch Faseraus- und -aufrichtung eine strenge Parallelformation hervor, in

der die gestrafften Fasern von der Boden- bis zur Deckplatte zu verfolgen sind. Der Vergleich mit dem Bild eines Kornfeldes drängt sich auf.

Die parallele Ausrichtung wird von den kurzen Hautfesseln der bogenförmig gestauchten Aponeurosenlängsfasern, die keine Ähnlichkeit mehr mit einem Farnblatt haben, ebenso eingenommen wie von den sich als relativ lang erweisenden Fasern der palmo-digitalen Zone (3 - 2), die den Ringbändern A1 und A2 aufsitzen (Abb. 9 und 11). Die in ihrem terminalen Abschnitt ebenfalls parallel ausgerichteten Hautfesseln des Grundgliedes (4 - 3) zeigen sich z.T. als Besatz aufgeworfener Längsfasern, die von proximalen und distalen Ringbändern in den Grundgliedbereich hineinziehen und den ringbandfreien oder -armen Sehnenscheidenabschnitt vor dem Mittelgelenk überbrücken (Abb. 9 und 11).

Erst die Faserordnung der Beugestellung zeigt, daß allen Subkutanfasern im Hand- und Fingerbereich die Aufgabe zukommt, die Haut mit einem keineswegs einheitlich gegliederten prätendinösen Fasergerüst straff oder beweglich zu verspannen. Die fest sitzende Haut der Hohlhand ist über kurze Fasern mit der Aponeurose straff verbunden. Die Verformungen und Verschiebungen ausgesetzte Haut der distalen Handzone und der Finger wird dagegen über mehr oder weniger lange, tentakelartige Fesseln nur locker mit den Ringbändern der Sehnenscheide verankert.

Die aus Aponeurose und Ringbändern sich zusammensetzende Faserbasis, die bei Fingerstreckung auseinandergezogen ist, wird bei Fingerbeugung zu einer geschlossenen basalen Gerüstformation zusammengedrückt, die den Boden eines gleichmäßig dichten, bürstenartigen Faserbesatzes bildet. In diesem Vorgang werden die zusammenrückenden proximalen Ringbänder A1 und A2, zwischen denen sich die Sehnenscheide ausstülpt (Abb. 13, Pfeil), den sich leicht bogenförmig stauchenden Aponeurosenfasern unmittelbar ge-

nähert (Abb. 9 und 11). Die Distanzabnahme zwischen den Ringbändern A2 und A3 bzw. A4 wird mit einer Aufrichtung der die ringbandfreie Zone überspannenden Längsfasern beantwortet (Abb. 9 und 10), die mit der von SNOW und Mitarbeitern als "telescoping" beschriebenen Sehenscheidenverformung in diesem Abschnitt durchaus vergleichbar ist.

In der Ausschnittsvergrößerung 11 kommen unterschiedliche Verankerungsmechanismen im Bereich der Gelenkslinien 1 - 3 zur Darstellung. Die proximale Handlinie (1) ist über kurze Retinacula an der Aponeurose verankert. Die distale Handlinie (2) wird bereits von etwas längeren, jedoch noch in unmittelbarer Nähe entspringenden Aponeurosenfasern gefesselt. Die Fingergrundlinie 3 ist dagegen über ein Bündel relativ langer Fasern mit weit proximal von ihr gelegenen Ringbandanteilen verspannt. Diese Befunde liefern u.a. die anatomische Erklärung für die klinische Beobachtung, daß bei Gewebsschwellung nur die Gelenkslinien der Finger, nicht der Handfläche verstreichen.

Abb. 14: Medianschnitt aus einem Mittelfinger einer gestreckten Hand.

Dieses Übersichtsbild, das die Mittelhandregion miterfaßt, zeigt, daß der gesamte prätendinöse Aponeurosenzügel bei Fingerstreckung - im Gegensatz zur Fingerbeugung - gestreckt und gerade verläuft. Die Farnblattformation (Fl) endet auch über diesem Fingerstrahl jenseits der distalen Handlinie (2) in Höhe des Grundgelenkspaltes. Das Bindegewebsnetz über der Grundphalanx läßt sehr gut das beschriebene Nebeneinander von lockerer und dichter Fasertextur erkennen, das dem Hiatus aponeuroticus (Ha) sowie dem Lig. natatorium (Ln) entspricht.

1.5 Schlußfolgerung und Zusammenfassung:

Das Fasergewebe des prätendinösen Gewebsraums - und nur für diesen medianen Fingerbereich haben unsere Befunde zunächst Aussagekraft - präsentiert sich nicht zuletzt dank seiner Dynamik in einer sehr komplexen Struktur. Ein anatomisches Verständnis dieses sich ständig bewegenden faserigen Bindegewebskörpers scheint nur über den Versuch einer systematischen Beschreibung und aus der Kenntnis seiner dynamischen Zustandsbilder heraus erreichbar.

Die erstmals in ihrer weitgehend erhaltenen anatomischen Integrität dargestellte Textur des oberflächlichen Fasergewebes zeigt zum einen, daß alle subkutanen Fasern die Funktion von Hautfesseln erfüllen, und zum anderen, daß diese sich sowohl als Netz wie als Bürstenbesatz formierenden Fasern der Aponeurose und den Ringbändern aufsitzen.

Die Untersuchungen von LEGUEU und JUVARA (1892), von KANAVEL und Mitarbeitern (1929) sowie von BOJSEN-MØLLER und SCHMIDT (1974) zeigen, daß die Aponeurose im distalen Handbereich durch die von ihr ausgehende septale Gliederung des subaponeurotischen Sehnenfachs und die Verstärkung ihrer Fasciculi transversi immer 'ringbandähnlicher' wird. Dieses systematische Nebeneinander, das Aponeurose und Ringbänder für den subaponeurotischen Raum darstellen, wird anhand unserer Befunde auch für den supraaponeurotischen bzw. prätendinösen Raum ausgewiesen, in dem Aponeurose und Ringbänder zusammen die 'mehr oder weniger geschlossene' Bodenplatte des subkutanen Fasergewebes darstellen. Die Aponeurose als basale Faserplattform der Hand wird in dieser Funktion im Fingerbereich von den Ringbändern abgelöst. Die Grenzzone zwischen Aponeurose und Ringbändern, die im Winkelbereich der Grundgelenke liegt, kommt einer Scharnierkonstruktion gleich, die es ermöglicht, die Ringbänder bei Fingerbeugung in die gespaltenen Aponeurosenzügel einzu-

schieben und bei Fingerstreckung aus denselben heraus- und zurückzuführen.

In einer systematischen 'etagengerechten' Betrachtung darf die Aponeurose nur mit den ihr in anatomischer und funktioneller Hinsicht adäquaten Ringbändern und nicht - wie so häufig - mit den der Schicht der Hautfesseln zuzurechnenden 'faszialen' Faserstrukturen verglichen und in Beziehung gesetzt werden.

Der Raum zwischen Bodenplatte und Haut wird von den beide Wände verspannenden Hautfesseln 'mehr oder weniger dicht' ausgefüllt. In der Streckverschiebung, in der dieser Raum lang und niedrig erscheint, bilden die Fasern eine inhomogene Netzstruktur (Fig. 3 a).

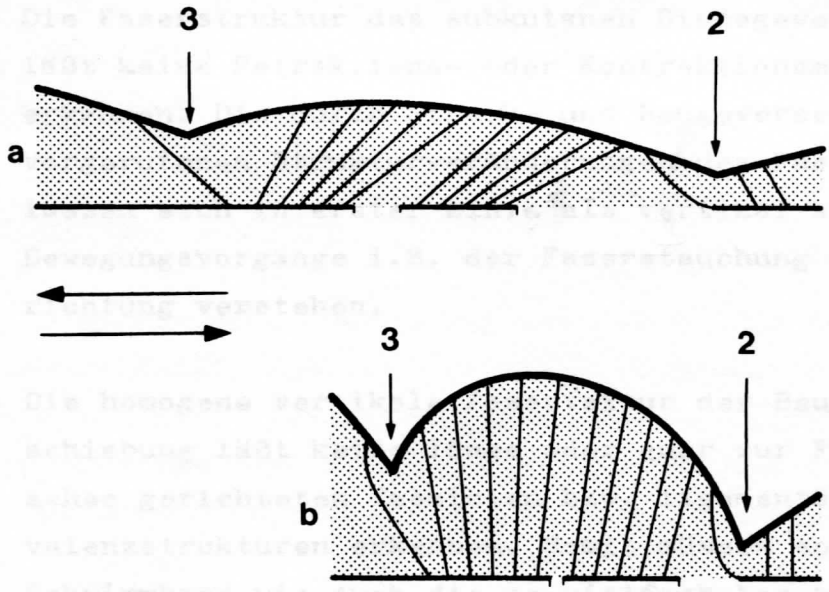

Fig. 3 - Faserstruktur in der Streck- und Beugeverschiebung

In der Beugeverschiebung, in der der prätendinöse Raum über der sich schließenden bzw. gestauchten Bodenplatte verkürzt und erhöht wird, werden die Fasern parallel aus- und aufgerichtet (Fig. 3 b). Die vertikal zum Skelett sich ausrichtenden Hautfesseln lassen zwar in ihrer formativen Geschlossenheit keine Grenze zwischen Hand- und Finger-

zone erkennen - aufgrund der Fasertextur besteht jedoch auch in dieser 'Gewebsetage' keine Gewebskontinuität zwischen Hand- und Fingerbereich. Als kontinuierliches Bauelement des prätendinösen Bindegewebskörpers erweist sich nur die Haut, die in allen Abschnitten in auffallender Gleichmäßigkeit mit den sie verankernden Retinacula besetzt ist.

Die geschilderten Befunde lassen sich folgendermaßen zusammenfassen:

a - Innerhalb des prätendinösen Bindegewebes stellen sich - sieht man von der bedeckenden Haut ab - keine aus dem Hand- in den Fingerbereich ziehenden kontinuierlichen Faserformationen dar. Die Aponeurosenlängsfasern enden in Höhe der Fingergrundgelenke.

b - Die Faserstruktur des subkutanen Bindegewebskörpers läßt keine Retraktions- oder Kontraktionsmechanismen erkennen. Die durch Streck- und Beugeverschiebung hervorgerufenen Strukturveränderungen des Fasersystems lassen sich in erster Linie als vertikal ablaufende Bewegungsvorgänge i.S. der Faserstauchung und -aufrichtung verstehen.

c - Die homogene vertikale Fasertextur der Beugeverschiebung läßt keine längs oder quer zur Fingerachse gerichteten faszialen bzw. ligamentären Äquivalenzstrukturen erkennen. Somit müssen sowohl das Schwimmband wie auch die so vielfach beschriebenen Faszien zumindest innerhalb des eingehend untersuchten subkutanen Gewebsraums der palmo-digitalen Übergangszone als Zustandsbeschreibungen ephemerer Formationen verstanden werden, deren Fasern ausschließlich im anatomisch-funktionellen Verband der Hautfesseln (Retinacula cutis) stehen.

II

BEFUND

IN DER ERKRANKTEN HAND

> "Da aber die Beugung der Finger langsam und allmälig geschieht, und der Kranke keinen Schmerz empfindet, so merkt er anfangs wenig darauf; erst wenn sie einen beträchtlichen Grad erreicht hat, wird er unruhig, und fordert Hülfe."
>
> (BOYER/TEXTOR, 1840)

Vor Besprechung der Veränderungen des Hautreliefs (klinische Symptomatologie) und eines pathologisch-anatomischen Befundes im Schnittbild wird eine Übersicht über die allgemeine Symptomatologie der Dupuytrenschen Erkrankung gegeben.

2.1 Einführung:

Die Dupuytrensche Erkrankung ist ein Leiden der europäischen Rasse (YOST et al., 1955; BUNNEL, 1956; EARLY, 1962; HUESTON, 1974). Familiäre Häufung ließ schon sehr früh vermuten, daß einem genetischen Faktor zumindest eine prädisponierende Rolle zukommt (GOYRAND, 1833; LING, 1963; JAMES, 1974).

Fast alle Untersuchungen weisen auf einen bevorzugten Befall des männlichen Geschlechts und des höheren Alters hin. In reinen Operationsstatistiken überwiegen die männlichen Patienten die weiblichen im Verhältnis 10 : 1 (KANAVEL et al., 1929; KREBS, 1975; BUCK-GRAMCKO, 1976). Diese Zahlen spiegeln jedoch nicht die wahre Geschlechtsverteilung wider, da - wie HUESTON 1963 anführt - die in

der Klinik erfaßten Patienten ein stark selektiertes Krankengut darstellen, in dem Frauen wegen der bei ihnen zu beobachtenden geringeren Progressivität der Erkrankung und der ebenfalls geringeren subjektiven Behinderung durch das Leiden unzureichend berücksichtigt werden. In nicht selektierten Bevölkerungsgruppen fanden YOST und Mitarbeiter (1955) sowie EARLY (1962) nur etwa doppelt soviel Männer mit Dupuytrenscher Erkrankung wie Frauen. HUESTON (1963) machte anhand einer Studie an über 6.000 Personen auf die Altersabhängigkeit der Geschlechtsverteilung aufmerksam. Bei den Kranken im Alter unter 40 Jahren fanden sich doppelt soviel Männer wie Frauen, zwischen dem 40. und 60. Lebensjahr war keine signifikante Geschlechtsbevorzugung mehr festzustellen und bei den 'Über-60-Jährigen' betrug die Erkrankungsrate bei den Frauen 2/3 der der Männer. An fast 16.000 Erwachsenen einer norwegischen Kleinstadt konnte MIKKELSEN 1976 zeigen, daß das Maximum des Erkrankungsalters bei Männern im 4. und 5. Lebensjahrzehnt und bei Frauen im 4. bis 6. Lebensjahrzehnt liegt. Die Erkrankung Jugendlicher ist die Ausnahme. MIKKELSEN fand in seinem großen Kollektiv 12 männliche und 3 weibliche Kranke, bei denen das Leiden in den beiden ersten Lebensjahrzehnten begonnen hatte.

Im Gegensatz zu den endogenen Faktoren Rasse, Geschlecht und Alter scheinen exogene Faktoren im Ursachenspektrum keine Rolle zu spielen. MEYERDING fand 1936 zwischen erkrankten Hand- und Geistesarbeitern ein Verhältnis von 45 : 55. In den großen Statistiken EARLYs (1962) und HERZOGs (1951), die an Arbeitern der Schwerindustrie erhoben wurden, konnte keine Erkrankungszunahme bei Arbeitern festgestellt werden. EARLY konnte darüber hinaus zeigen, daß sich bei der überwiegenden Mehrzahl der erkrankten Industriearbeiter (77 - 96 %) lediglich die leichte Erkrankungsform des Knotenstadiums ohne Fingerbeugung fand. Und schließlich deuten die Ergebnisse der Untersuchungen LASSIÉs (1946) und HUESTONs (1963) darauf

hin, daß nicht Handbelastung, sondern vielmehr nachlassende oder sistierende Handaktivität - z.B. durch Gefangenschaft oder chronische Invalidität - das Erkrankungsrisiko und vor allem die Progressivität der Erkrankung sichtlich steigern.

Alle Autoren weisen auf den zu vielen Spekulationen Anlaß gebenden, nach wie vor rätselhaften Befall der ulnaren Finger - ganz besonders des Ringfingers - hin. Stellvertretend für die Vielzahl mehr oder weniger übereinstimmender Statistiken (NICHOLS, 1899; BYFORD, 1921; KROGIUS, 1921; KANAVEL et al., 1929; SCHOLLE, 1930; MEYERDING, 1936; DECKNER, 1938; SKOOG, 1948; CONWAY, 1954; MILLESI, 1965 u.a.) wird die von MIKKELSEN an 647 männlichen und 254 weiblichen (in Klammern gesetzt) Händen erhobene prozentuale Fingerhäufigkeit wiedergegeben: Daumen 3,0 % (0,6), Zeigefinger 1,2 % (1,7), Mittelfinger 28,3 % (27,9), Ringfinger 85,1 % (92,3) und Kleinfinger 45,4 % (39,5).

In der von SKOOG 1948 zusammengestellten Sammelstatistik, die 28 Autoren mit insgesamt 2.278 Fällen enthält, betrug der Anteil bilateralen Befalls 55 %, der Anteil unilateralen Befalls rechts 29 % und links 16 %. Dieser hohe Anteil bilateraler Erkrankungen wird durch die Ergebnisse MIKKELSENs (1977) voll bestätigt. Den epidemiologischen Untersuchungen MIKKELSENs sind zwei weitere interessante Ergebnisse zu entnehmen, die in der Sache nicht neu sind, die jedoch bisher kaum zu objektivieren waren:

a - Bei bilateralem Befall besteht eine auffallende Symmetrie in Verteilung und Schweregrad der Erkrankung (MIKKELSEN, 1976) und

b - in 90 % der untersuchten 901 erkrankten Hände waren Knoten in der Hohlhand die ersten Krankheitszeichen. In je 5 % der Fälle fanden sich als erste Zeichen lokale Berührungsempfindlichkeit bzw. Fingerkontraktur (MIKKELSEN, 1977).

Fehlende Beschwerden und die Fähigkeit, beeinträchtigte Fingerfunktionen lange Zeit zu kompensieren, lassen Beginn und Anfangsstadium dem Kranken nicht bewußt werden. Der amerikanische Chirurg MOORHEAD (1956) stellt in der Beschreibung seiner eigenen Erkrankung fest: "There is no doubt that this process had been present five years or more before being recognized."

Von MILLESI (1974) wurde die erste Verlaufsstudie vorgelegt, in der die Aktivitätsrate der Dupuytrenschen Erkrankung an unbehandelten Händen über eine Zeit von 12 Jahren beobachtet wurde. Dabei bestätigt sich die bekannte Ansicht, daß die Erkrankung im Individualfall einen durchaus phasischen Verlauf mit Perioden der Aktivität und Inaktivität zeigt. Am geschlossenen Gesamtkollektiv hingegen weist die Aktivitätsrate einen auffallend konstanten Anstieg auf. Zu gleichen Ergebnissen kam MIKKELSEN in seinen Untersuchungen.

2.2 Das Krankheitsbild:

Das in der klassischen Beschreibung DUPUYTRENs wiedergegebene Krankheitsbild der "permanenten Fingerretraktion" (s. Hand A, Bild u. Legende) stellt nur das beeindruckende Endstadium eines Krankheitsprozesses dar, der in der Regel weit weniger dramatisch mit sicht- und tastbaren Veränderungen der distalen Handzone beginnt.

2.21 Palmare Veränderungen ohne Streckdefizit:

a - Knotenbildungen:

Unter Berufung auf die Befunde von NICHOLS, KROGIUS und HUESTON sowie auf die Ergebnisse seiner eigenen Untersuchungen kommt MIKKELSEN zu der Feststellung, daß der Knoten so typisch für den klinischen wie für den histologischen Befund sei, daß er als das Initialstadium der Erkrankung angesehen werden müsse.

Fall B: Knoten in der li. Hand eines 65-jährigen Mannes. Zufallsbefund. Invalidisierung wegen Hirntumors. Dupuytren-Operation re. 5 Jahre zuvor.

In der voluminösen Hand ist die krankhafte Veränderung kaum auszumachen (1). Genaue Betrachtung und Palpation zeigen einen längsovalen Subkutanknoten über dem Ringfingerstrahl (2), der sich von proximal unter beiden queren Handlinien nach distal erstreckt. Der von der proximalen Handlinie taillierte Wulst überragt deutlich das Hohlhandniveau (3). Der mit der Haut verbundene Knoten ist nach beiden Seiten verschieblich. Alle Finger können frei gestreckt werden (2 + 3). Beim Strecken des Ringfingers fällt eine streifenförmige ischämische Hautverfärbung im Grundgliedbereich auf (4). Diese Fingerhaltung ist für den Untersuchten mit einem unangenehmen Spannungsgefühl verbunden.

Fall C: Knotenkette in der li. Hand eines 25-jährigen Mannes. Zufallsbefund anläßlich einer Nachuntersuchung 1 Jahr nach gleichseitigem Oberarmbruch. Re. Hand ohne krankhafte Veränderungen.

In der Übersicht (1) - bei Überstreckung der Finger - zeigen sich die krankhaften Veränderungen durch fleckförmige Ischämie mit dunklem Randsaum. Palpatorisch erfaßt man einen Hauptknoten, der von der proximalen Handlinie über die distale Handlinie hinaus fingerwärts reicht, sowie einen proximal davon gelegenen kleinen Zweitknoten (2 + 3). Das ineinander übergehende Profil des Haupt- und Zweitknotens weist auf eine strangförmige Verbindung beider Knoten hin (4). Die Knotenkette ist mit der Haut verschieblich. Keine Beeinträchtigung der Fingerbeweglichkeit.

b - Hauttrichter und -falten:

Neben Knoten werden sog. Hauteinziehungen und -falten als weitere Frühformen der Erkrankung angesehen, über deren Häufigkeit und Wertigkeit allerdings so gut wie keine Angaben vorliegen. "... the dimpling and thickening of the palmar skin ..., which are so definitely characteristic of Dupuytren's contraction ..." (KANAVEL et al., 1929).

Fall D: Kleine Hauttrichter in beiden Händen eines 37-jährigen Mannes. Re. seit über 10 Jahren bestehend, li. nach längerer Immobilisation des Armes wegen Ellenbogenfraktur 1,5 Jahre vor Untersuchung aufgetreten. Dauermedikation wegen Epilepsie. Krankheitsunabhängiges Streckdefizit im Mittelgelenk des Kleinfingers. Willkürliche Abduktionsstellung dieses Fingers.

Beide Hände zeigen ganz umschriebene kleine Hauttrichter in der distalen Handlinie über dem Zwischenfingerraum IV/V. Die 10 Jahre bestehende Veränderung in der rechten Hand ist ausgeprägter und breiter als der nur 1,5 Jahre alte punktförmige Trichter in der linken Hand, der in Großaufnahme gesondert wiedergegeben ist (5). In der linken Hand sind keine Verhärtungen festzustellen. In der rechten Hand stellt sich die proximale Trichterwand, die eine nach distal offene Faltenschleife bildet, als nicht abgrenzbare Induration dar. Auffallende Symmetrie der Lokalisation der Veränderungen. Keine Behinderung der Fingerbeweglichkeit.

In der Vergrößerung (5) erscheinen die unmittelbar proximal der Handlinie verlaufenden Hautleisten im Bereich des Trichters zusammengedrückt und in gebündelter Formation schleifenartig nach proximal versetzt, so daß sie den Trichter in einem nach distal konkaven Bogen umlaufen.

Zur Beurteilung des palmaren Hautreliefs und seiner Veränderungen erscheint es unabdingbar, den an der gestreckten Hand erhobenen Befunden die der bewegten und - soweit möglich - geschlossenen Hand gegenüberzustellen. Die hierbei gemachten Beobachtungen waren verständlicherweise nicht fotografisch festzuhalten.

Bei Fingerbeugung werden die beiderseits vom Hauttrichter gelegenen Abschnitte der Handlinie sowie der Leistenschleife nach proximal versetzt, so daß der Hauttrichter und die Formation der Leistenschleife im Furchen- und Faltenrelief der Haut nicht mehr zu erkennen sind. Beim Öffnen der Hand kommt es wieder zum beschriebenen Bild des Hauttrichters, um den herum die Haut fingerwärts gezogen wird.

Fall E: Schleifenförmige Hautfalten in beiden Händen eines 59-jährigen Mannes. Seit 15 Jahren "Schwielen und Knoten". Keine berufliche Handbelastung. Aktiver Turner, der auf Anraten seines Hausarztes seit den ersten Veränderungen täglich Überstreckungen durch Bodenstützübungen vornimmt. Verstärkung der Faltenbildungen seit 2 - 3 Jahren.

In beiden Händen symmetrische Lokalisation der nach distal geöffneten Faltenschleifen vor der queren Handlinie über dem Zwischenfingerraum IV/V. In der rechten Hand deutlichere Ausprägung als in der linken. Freie Fingerbeweglichkeit - keine Ischämiezeichen.

Das in den Händen D gezeigte Schleifenmuster und -verhalten ist in den Händen E deutlicher ausgeprägt. In der gestreckten Hand findet sich eine Hautfalte, die einen nach distal geöffneten, v-förmigen Winkel bildet. Im zentralen Scheitelpunkt der Falte ist die Haut fast vertikal gestellt, wodurch die Leisten in der Aufsicht ge-

bündelt und gerafft erscheinen. Unter der sich distal von der Schleife vorwölbenden Haut ist keine Verhärtung tastbar, sie entspricht der Montikulusbildung.

Bei Beugeverschiebung werden die nach distal auslaufenden Faltenteile nach proximal versetzt, so daß die Formation der V-Falte zum größten Teil im Faltenrelief der geschlossenen Hand verschwindet. Bei der in umgekehrter Richtung erfolgenden Streckverschiebung kommt es wieder zur Ausbildung der V-Falte. Aufgrund dieses Reliefverhaltens besteht der Eindruck, daß ein umschriebenes Hautareal in der Nähe der Querfalte der Streckverschiebung wegen Adhäsionen nicht folgen kann und somit die umgebende Haut an dem fixierten Hautareal vorbei nach distal gezogen wird.

2.22 Beginnendes Streckdefizit:

CONWAY (1954) erwähnt in seinen Ausführungen, daß sich eine entwickelnde Streckbehinderung durch eine eher objektiv (durch den untersuchenden Arzt) als subjektiv bemerkbare Spannungszunahme in den erkrankten Fingern bemerkbar mache. Der gleiche Autor weist auch auf eine bei Spannungszunahme auftretende ischämische Verfärbung der gefalteten Haut hin ("Ischemia of the dimpled palmar skin ...").

Anhand der beiden folgenden Fälle und der bereits besprochenen Hand B soll auf ein Zeichen aufmerksam gemacht werden, das wir regelmäßig mit einer objektiv - und meist auch subjektiv - registrierten Spannungszunahme in den Fingern als Ausdruck einer beginnenden Streckbehinderung fanden.

Fall F: Knoten-Faltenrelief in der re. Hand eines 43-jährigen Mannes. Dupuytren-Operation li. 8 Jahre zuvor mit gutem Ergebnis. Veränderungen der re. Hand seit 2 Jahren, Verschlimmerung seit 2 - 3 Monaten.

Multiple knotige Hautfalten über den Fingerstrahlen III bis V in Höhe beider queren Handlinien. Vom Untersuchten keine Streckbehinderung bemerkt. Der Ringfinger weist ein endgradiges Streckdefizit auf. Beim Versuch der passiven Streckung wird eine streifen- bzw. bandförmige ischämische Verfärbung der beugeseitigen Weichteile des Ringfingers bis in Höhe des Endgelenkes sichtbar.

Fall G: Re. Daumen eines 50-jährigen Mannes. Mit Ausnahme der Zeigefinger alle Finger beider Hände erkrankt. Im Bereich der ulnaren Finger re. und li. rezidivierende Erkrankung.

Umschriebene knotige Veränderung unter dem radialen Anteil der Daumengrundlinie. Streckdefizit im Daumengrundgelenk von 15°. Beim aktiven Streckversuch kommt es sowohl proximal wie auch distal von der subdermalen Knotenbildung zu streifenförmiger ischämischer Zeichnung, die der bevorzugten Stranglokalisation dieses Fingerstrahls entspricht.

2.23 Erkrankungsformen mit typischer Streckbehinderung:

Während die lokalen palmaren Veränderungen der Erkrankung wegen ihrer subjektiven und objektiven Symptomarmut meist als Zufallsbefunde bekannt werden oder sich nur dem Suchenden zeigen, sind die Erkrankungsformen mit Streckbehinderung vor allem dem operativ tätigen Arzt von einer großen Schar Hilfe suchender Patienten vertraut.

Fall H: Häufigste Erkrankungsform mit Streckdefizit im Grundgelenk des Ringfingers. Die erkrankten Hände eines 53-jährigen Mannes. Angaben über die Krankheitsdauer können nicht gemacht werden.

Auffallende Symmetrie in Lokalisation und Form der Erkrankung. Der Streckausfall des Ringfingers ist rechts stärker ausgeprägt als links.

In der geöffneten linken Hand (1 + 2) fallen neben den knotigen Falten in der verkürzt erscheinenden distalen Handzone Streckung und ischämische Verfärbung der Haut des Grundgliedes auf. Die Grundlinie des Ringfingers ist nach proximal versetzt. Sie wird, wie die Fingerbewegungen zeigen, in einer Position festgehalten, die der Beugeverschiebung entspricht. In den Weichteilen des Grundgliedes ist keine Induration zu tasten. Es besteht der Eindruck, daß der Ringfinger in erster Linie durch die oberflächlichen Veränderungen der verkürzten distalen Handzone an der vollen Streckung gehindert wird.

In der rechten Hand sind wesentliche Unterschiede gegenüber der linken Hand zu erkennen. Bei der stärker eingeschränkten Streckung des Ringfingers wird die Haut des Grundgliedes weder gespannt noch ischämisch verfärbt. In den Weichteilen des Grundgliedes wird distal von der ebenfalls nach proximal versetzten Grundlinie eine knotige Verhärtung getastet, die als Verdickung (5) auch optisch zur Darstellung kommt. Bei aktiver Streckung wird die Hohlhand in Verlängerung des Ringfingers von einem subkutan vorspringenden Strang durchzogen, der in die Region zwischen Daumen- und Kleinfingerballen zieht. Bei Fingerbeugung werden angehobene Haut und Strang in das Niveau der Hohlhand zurückgesenkt (6 + 7).

Während sich in der linken Hand die krankhaften Veränderungen auf die distale Handzone beschränken, hat sich im fortgeschrittenen Krankheitsstadium der rechten Hand der Krankheitsprozeß weiter in den Finger- und Handbereich ausgedehnt. Die fehlenden Spannungszeichen deuten darauf hin, daß der rechte Ringfinger nicht oder nicht nur durch oberflächliche, sondern tiefer gelegene Verän-

derungen seiner beugeseitigen Weichteile in seiner Streckfähigkeit behindert wird.

Fall I: Endstadium einer unbehandelten Dupuytrenschen Erkrankung in der re. Hand eines 78-jährigen Greises.

Alle Gelenke des Ringfingers werden in maximaler Beugestellung gehalten, aus der heraus keine nennenswerte Streckung mehr möglich ist.

2.24 Ergänzende Befunde zur Vervollständigung des Krankheitsbildes:

Fall J: Streckdefizit im Mittelgelenk des re. Ringfingers eines 65-jährigen Mannes. Dupuytren-Operation in der zentralen Hand vor 8 Jahren mit gutem Erfolg. In der li. Hand ebenfalls Zustand nach Operation.

Isolierte Fingererkrankungen sind sehr selten - der gezeigte Fall ist in Anbetracht der operativ beseitigten Handveränderungen nicht dazuzurechnen. Anhand dieses Beispiels soll auf den auch bei atypischer Lage konstanten, nach distal konkaven Faltenverlauf sowie auf die bevorzugte Lage solcher Veränderungen in der Nähe von Gelenkslinien hingewiesen werden.

Fall K: Erkrankungsform mit Einschränkung der Fingerspreizbeweglichkeit in der li. Hand eines 60-jährigen Mannes. Vor vielen Jahren Dupuytren-Operation über dem Ringfingerstrahl.

Radial von der Ringfingernarbe sind über der bei Streckung sich abzeichnenden Strangbildung über dem Mittelfingerstrahl typische Falten und knotige Indurationen zu erkennen. Letztere reichen bis in die Schwimmhautfalte III/IV. Der im Grundgelenk nicht voll zu streckende Mittelfinger ist nach ulnar verzogen - er kann im gestreckten Zustand nicht in die Mittelachse geführt werden.

Fall L: Rezidivierende und fortschreitende Erkrankung in der re. Hand eines 57-jährigen Mannes. Erstsymptome vor 12 Jahren. Wiederholte Operationen seit 10 Jahren. Amputation des Kleinfingers vor 3 Jahren.

Dieser Fall zeigt, daß sich die Erkrankung auch außerhalb des eigentlichen Handbereichs etablieren kann. Selbst diese äußerst seltene Manifestation läßt in Form und Gelenksbezug der Faltenbildung deutliche Parallelen zu den gezeigten Befunden erkennen. In diesem Zusammenhang sei darauf verwiesen, daß Flexionsbewegungen im Handgelenk bevorzugt in einer zur Kleinfingerseite gekippten Ebene ausgeführt werden. Durch Verlust des Kleinfingers wird diese Deviation der Flexionsebene verstärkt. Eine gesteigerte Flexionsbelastung der erkrankten ulnaren Handgelenksseite ist im vorliegenden Fall anzunehmen.

2.3 Das subkutane Bindegewebe im erkrankten Finger:

(Abb. 15 a - d, Bildbd., S. 38 - 40)

Die diaskopische Schnittbilduntersuchung konnte bislang leider nur an einem pathologischen Präparat durchgeführt werden. Es handelt sich um den anläßlich einer Dupuytren-Operation im Grundgelenk exartikulierten linken Kleinfinger eines 54-jährigen Landstreichers (Potator).

2.31 Präparatbeschreibung:

In Höhe des Grundgelenkes abgesetzter Kleinfinger, der im Mittelgelenk um über 90° gebeugt und im Endgelenk deutlich überstreckt ist. Retraktionsgrad IV n. ISELIN, da auch das Grundgelenk um mehr als 90° gebeugt war. Streifenförmiger Hautdefekt streckseitig über dem Grundglied. Die durch die Mittelgelenksbeugung schlecht einsehbare beugeseitige Haut des Grundgliedes bildet einen schmalen Querwulst zwischen den tiefen Furchen der Grund- (3) und Mittelgelenkslinie (4). Über den Sehnenstümpfen in Höhe der Grundgliedbasis liegt eine derb-knotige, weiß und rötlich aussehende Gewebsmasse beträchtlichen Umfangs, in deren Anschnitt hyalin

und sehnenartig imponierende kleinflächige Querschnitte verteilt sind.

2.32 Schnittbilduntersuchungen:

Die gegensinnigen extremen Stellungen der Interphalangealgelenke verdeutlichen das Endstadium einer Dupuytrenschen Erkrankung. Die aus der Medianebene ausgeklappten Paramedianschnitte a und b besitzen eine unterschiedliche Transparenz. In dem weniger transparenten Schnitt a stellen sich die knotig verdickten Weichteile des Grundgliedes als ein dichtes, fast homogenes Gewebe mit strähniger Zeichnung dar, das den Raum zwischen angehobener und gefalteter Haut und der intakten Sehnenscheidenkontur 'lückenlos' ausfüllt. Die höhere Transparenz der Schnitte b und c demaskiert in diesem Gewebe ein Fasergerüst, dessen dicht gepackte Stränge aus der Anschnittszone in Höhe des Grundgelenkes auseinanderstrebend nach distal bis an die Sehnenscheide ziehen. Die glatt konturierte Begrenzung des Gewebes durch eine in ihrem Verlauf nicht gestörte Sehnenscheide läßt darauf schließen, daß das pathologische Fasergewebe nicht an der Sehnenscheide selbst ansetzt, sondern ihr lediglich dicht anliegt. An der ossären Insertion des Dupuytren-Gewebes besteht hingegen - wie der paratendinöse Schnitt d zeigt - kein Zweifel. In dieser Schnittebene zieht ein breites Band pathologischer Fasern (DG) in den verbreiterten und aufgespleißt erscheinenden Kortikalissaum der proximalen Schafthälfte der Mittelphalanx. Abb. 15 c zeigt, daß lediglich der basal von pathologischen Fasern eingeengte Subkutanraum der Hautfalte zwischen Grund- (3) und Mittelgelenkslinie (4) von Hautfesseln durchzogen wird, die den für die Fingerbeugung typischen Vertikalverlauf zeigen.

2.4 Schlußfolgerung und Zusammenfassung:

In der 'Dupuytren-Hand' finden sich Störungen des Hautreliefs und der Fingerbeweglichkeit, als deren pathologisch-anatomisches Substrat sich ein in seiner Substanz und Struktur veränderter subkutaner Bindegewebskörper darstellt.

Die Erkrankung beginnt in der Regel mit Reliefstörungen in der distalen Handzone. Diese bestehen in Vorwölbungen über subkutanen knotigen Verdickungen, in kleinen Hauttrichtern und in Faltenbildungen. Während sich zwischen den großen subkutanen Knoten einerseits und den Trichter- und Faltenformationen andererseits kein direkter Bezug erkennen läßt, scheint ein solcher zwischen den zuletzt genannten Veränderungen durchaus gegeben.

Die großen Gewebsknoten finden sich bevorzugt im prädigitalen Subkutanraum der Mittelhand, den sie langstreckig besetzen. Hauttrichter und -falten zeigen sich gleichermaßen über Prä- und Interdigitalraum der Hand verteilt. Die Falten fallen durch ihre stets nach distal geöffnete Schleifenform sowie ihre Lokalisation in unmittelbarer Nähe von Gelenkslinien auf.

Die Faltenform einer zu den Fingern hin geöffneten Schleife läßt sich als eine vorwiegend in der distalen Handzone lokalisierte Störung der Streck- und Beugeverschieblichkeit der Haut verstehen. Diese formalgenetische Deutung, die auf alle im Rahmen der Dupuytrenschen Erkrankung auftretenden Faltenbildungen übertragbar ist, läßt sich am besten aus den Verformungen ableiten, die in der bewegten Hand an den Primärfalten zu beobachten sind. Einen Überblick hierüber gibt das Reliefschema D_6, Bildbd., S. 9:

In a sind Aufsicht und Querschnitt eines Hautareals dargestellt, das von der distalen Handlinie (2) durch-

zogen wird (dicke Vertikallinie, dicker Punkt). Parallel zur Handlinie verlaufen die im Schema gleichmäßig verteilten Hautleisten (dünne Vertikallinien, kurze Strichmarkierungen). Der topographische Bezug 'proximal : distal' entspricht der Seitenbeziehung 'links : rechts' (vgl. D_5).

Bei Beugeverschiebung (b) wird die Haut von distal nach proximal geschoben und zu beiden Seiten der Handlinie aufgefaltet. Die quere Handlinie wird dabei um eine geringe Distanz nach proximal versetzt. Die nun nicht mehr auf einer horizontalen, sondern auf einer schräg bis vertikal gestellten Oberfläche verlaufenden Hautleisten erscheinen in der Projektion der Aufsicht dicht gepackt und gebündelt. Ihr gegenseitiger Abstand hat sich jedoch nicht geändert. Der Wechsel von a zu b bzw. b zu a entspricht dem Wechselspiel von Beuge- und Streckverschiebung in einer gesunden Hand.

Die Zeichnung c gibt das Faltenbild der Hände D und E wieder. Ein umschriebener Hautbezirk wurde in der Stellung der Beugeverschiebung, die der Ruhe-Beugestellung der Finger entspricht, mittels subkutaner Adhäsionen (Kreissymbol) fixiert und kann nicht mehr an der Streckverschiebung teilnehmen. Lediglich die dem fixierten Hautabschnitt benachbarten, noch beweglichen Hautanteile werden nach distal gezogen. Es entsteht eine nach distal geöffnete Falte. Durch die sich nicht voll entfaltende Haut kommt es zu einer Distanzverkürzung, die eine Hautdehnung bzw. Verbreiterung des Leistenabstands distal von der Falte zur Folge hat.

Die aufgezeigte Behinderung der Streckverschiebung führt im zugeordneten Finger zu einer Spannungszunahme in den gestreckten beugeseitigen Weichteilen, aus der eine zu-

nächst kutane (li. Hand H), später subkutane Arretierung (re. Hand H) der Fingerbeugestellung hervorgeht. Diese Beobachtungen stimmen sehr gut mit der klinischen Klassifizierung F. ISELINs überein, in der neben einer aponeurotischen und artikulären auch eine kutane Erkrankungsform unterschieden wird.

Den pathologischen Reliefveränderungen liegt eine Zerstörung der mobilen Struktur des subkutanen Bindegewebskörpers zugrunde, dessen normalerweise vertikal ausgerichtetes Fasersystem von breiten, dicht und vorwiegend horizontal formierten Fasersträngen ersetzt oder maskiert wurde.

Die Untersuchungen der Reliefveränderungen in der erkrankten - und gesunden - Hand lassen es folgerichtig und 'funktionsgerecht' erscheinen, zumindest die oberflächlichen krankhaften Veränderungen nicht aus der Streckstellung der Finger, sondern aus deren Beugestellung abzuleiten.

Beschreibungen der gesunden wie der erkrankten Hand werden üblicherweise im Zustand der Fingerstreckung vorgenommen, da nur in dieser Haltung die Hand voll einzusehen ist. Bei einer solchen Betrachtung liegt es nahe, die pathologischen Reliefveränderungen als Retraktionsmechanismen zu verstehen. Eine solche Deutung liegt so offenkundig 'auf der Hand', daß sie - wie das Beispiel der 'Hauteinziehungen' sehr schön zeigt - in viele Deskriptionen einbezogen wird.

Geht man jedoch beim Versuch, die sichtbaren krankhaften Veränderungen formalgenetisch zu verstehen, von der Ruhebeugestellung der Finger aus, so wird die einfache Annahme einer Haut- und Weichteilfixierung im Zustand der Beugeverschiebung der aufgezeigten klinischen Symptomatik durchaus gerecht. In einer solchen Betrachtung werden die

krankhaften Veränderungen nicht als der dynamische Vorgang einer Hautretraktion ('Hauteinziehung'), sondern als der adynamische Prozeß einer Hautarretierung ('Hauttrichter') verstanden.

III

PATHOLOGISCHE HISTOLOGIE

"... the specific relationship between the skin and the deeper structures over the whole extent of the volar aspect of the hand should be borne in mind."

(THOMINE, 1974)

3.1 Einführung:

Das heterogene histologische Bild der Dupuytrenschen Erkrankung wird bestimmt vom Nebeneinander multipler nodulärer Fibroblastenproliferate und lamellärer bzw. tendiniformer Kollagenverdichtungen (LANGHANS, 1887; NICHOLS, 1899; JANSSEN, 1902; IKLÉ, 1928; KANAVEL et al., 1929; MEYERDING et al., 1941; HORWITZ, 1942; HERZOG, 1944; SKOOG, 1948; RINIKER, 1954; NÈZELOF u. TUBIANA, 1958; SLUITER, 1961; MacCALLUM u. HUESTON, 1962; MILLESI, 1965).

Die erstmals von LANGHANS im mikroskopischen Bild beschriebenen "zellreichen Stellen" zeigen sich als dichte, vaskularisierte Zellhaufen von 0,5 - 1,0 mm Durchmesser (NÈZÈLOF), die von Fibroblasten und Fibrozyten sowie einigen histiozytären Zellelementen gebildet werden. Mitosen werden nur gelegentlich beobachtet (SLUITER). In den Knoten finden sich neben den Zellen Retikulin- und neugebildete Kollagenfasern (NÈZÈLOF). Die in der Knotenperipherie zunehmende Grundsubstanz zeigt als Ausdruck ihres Mukopolysaccharidgehalts Metachromasie nach Toluidinblau-Färbung (LAGIER und RUTISHAUSER, 1956). Im Randsaum der Fibroblastenproliferate werden eine Kollagenverdichtung und eine der Zugspannung folgende Kollagenausrichtung beobachtet, die mit einer Abnahme der Zelldichte einhergehen.

Aufgrund dieser Befunde werden die meist in großer Zahl beobachteten Zellknoten als Bildungsstätten des sehnenartig strukturierten Dupuytren-Gewebes angesehen (NICHOLS, 1899), das in allen Arbeiten als sowohl makroskopisch wie mikroskopisch "hyalin" imponierend und dadurch besonders auffallend beschrieben wird.

Dem Befund der "Fibrose hyaline" widmen LAGIER und RUTISHAUSER (1956) große Aufmerksamkeit. Nach ihren Untersuchungen besitzt das Kollagengewebe - wie auch von KROGIUS, SKOOG, MILLESI und NÉZELOF festgestellt - keine elastischen Fasern. Histochemisch zeichnet es sich durch charakteristische Färbeverhalten aus (Mallory, van Gieson, Azan). Die nicht in allen Bereichen nachweisbare, erstaunlich lang anhaltende Metachromasie nach Toluidinblau-Färbung weist auf den auch in diesem Gewebsabschnitt reichen Mukopolysaccharidgehalt hin. Neben den sich andeutenden histochemischen Differenzierungen muß nach den polarisationsoptischen Untersuchungen LAGIERs und RUTISHAUSERs aber auch ein spezifisch differenzierter physikalischer Gewebszustand in Form einer bestimmten Gewebsdichte und -packung ("... un caractère physique de compacité ...") angenommen werden.

Die Frage, von welchem Gewebe die Erkrankung ausgehe, konnte bisher nicht - wie erwartet und erhofft - anhand histomorphologischer Untersuchungen geklärt werden. LANGHANS und JANSSEN hatten die makroskopische Diagnose einer Aponeurosenerkrankung keineswegs als Fasererkrankung im streng histologischen Sinn verstanden. Die bereits in den ersten mikroskopischen Untersuchungen beschriebene anatomische Beziehung zwischen Fibroblastenproliferaten und wandverdickten kleinen Gefäßen ließ den Krankheitsursprung in dem "gefäßführenden lockeren Bindegewebe" (LANGHANS) suchen. Damit war die von MacCALLUM und HUESTON 1962 vorgestellte These des primären Krankheitssitzes in dem als "fibro-fatty tissue" bezeichneten Subkutangewebe vorweggenommen.

MILLESI sieht im Gegensatz zu der allgemein verbreiteten Annahme eines zellulären Krankheitsbeginns die Primärläsion in der Fasersubstanz selbst. Nach seiner Ansicht kommt es zunächst zu einer Verdickung und Verschmelzung der Kollagenfasern ("stage of fibre thickening"). Erst das sich auf diese Faserveränderungen hin reaktiv etablierende Zellproliferat führe zu der ebenfalls beobachteten Faserneubildung ("Stage of cell-maturation and fibre production").

GOSSET betrachtet die Knoten- und Faserformationen nicht als genetisch differente Stadien einer Erkrankung, sondern als die von ihrer unterschiedlich strukturierten Gewebsumgebung geprägten Erscheinungsformen ein und desselben Krankheitsstadiums: "When the disease develops in a well defined sheet of aponeurosis, the lesion takes the form of dense retracted fibrous bands ... When it affects the adipose tissue, and spares the aponeurosis, the nodular form prevails."

Der histologisch faßbare Krankheitsprozeß erstreckt sich keineswegs nur auf die Palmaraponeurose, sondern breitet sich - unter Verdrängung des Fettgewebes - im gesamten supraaponeurotischen Gewebsraum der Hand zwischen Haut und Aponeurose bzw. Sehnenscheide aus (LANGHANS, JANSSEN, KANAVEL et al., HORWITZ, MEYERDING et al., LUCK, MacCALLUM u. HUESTON, SLUITER, NÈZELOF u.a.). Im Gegensatz hierzu finden sich im subaponeurotischen Raum - sieht man von den hypertrophierten interfaszikulären Septen ab - keine krankhaften Veränderungen. Auf diesen Befund machte erstmals RICHER 1877 aufmerksam: "Au-dessous de l'aponévrose, tous les tissus sont sains."

In der meist gefäßreichen Umgebung des Dupuytren-Gewebes sind weitere Veränderungen zu erkennen. Die in den Subkutanraum reichenden Schweißdrüsen werden von dem sich fibrös umwandelnden Gewebe eingeschlossen. Sie sind ge-

legentlich von Lymphozyteninfiltraten umgeben, denen jedoch wegen ihres nicht konstanten Vorkommens keine Bedeutung beigemessen wird (LARSEN u. POSCH, 1958). Während die Nervenfasern selbst keine Veränderungen erleiden und nur gelegentlich von Faserverdichtungen eingehüllt werden (SLUITER), zeigen die Vaterschen Körperchen eine auffallende Größenzunahme um das 2- bis 3-Fache ihrer ursprünglichen Ausdehnung (BROADBENT, 1955; NÊZELOF u. TUBIANA, 1958). In der Haut ist die Dermis durch übergreifende Fibrosierungsprozesse häufig verdickt (MEYERDING et al., SLUITER, NÊZELOF).

Bei Durchsicht der histopathologischen Literatur fällt auf, daß die Faserkomponente in der Umgebung des Dupuytren-Gewebes so gut wie keine Beachtung gefunden hat. Dies muß nicht zuletzt als Folge der methodischen Schwierigkeit angesehen werden, das pathologische Substrat in situ zu untersuchen. Leider stand für die hierfür besonders geeignet erscheinende diaskopische Schnittbilduntersuchung bisher noch kein entsprechendes Handpräparat zur Verfügung. Der so wichtig erachtete Einblick in die zu erwartenden Texturänderungen des subkutanen Fasersystems muß sich daher auf die Befundung eines großen Probeexzisates mit anhängender Haut beschränken. Der histologische 'Normalbefund' der zu untersuchenden Subkutanschicht wird am Schema der Fig. 4 erläutert:

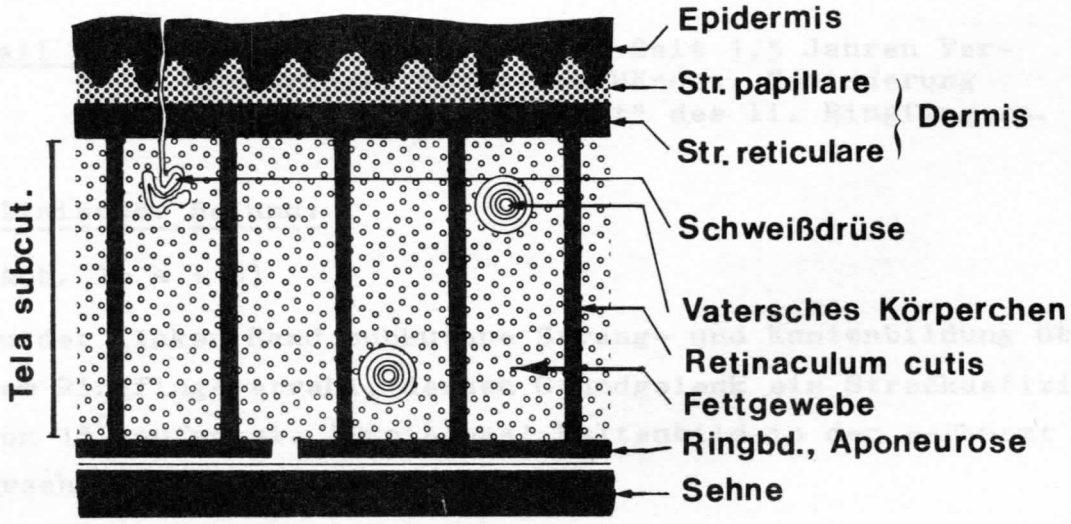

Fig. 4 - Das Subkutangewebe der Hohlhand

legentlich von Lymphozyteninfiltraten umgeben, denen jedoch wegen ihres nicht konstanten Vorkommens keine Bedeutung beigemessen wird (LARSEN u. POSCH, 1958). Während die Nervenfasern selbst keine Veränderungen erleiden und nur gelegentlich von Faserverdichtungen eingehüllt werden (SLUITER), zeigen die Vaterschen Körperchen eine auffallende Größenzunahme um das 2- bis 3-Fache ihrer ursprünglichen Ausdehnung (BROADBENT, 1955; NÊZELOF u. TUBIANA, 1958). In der Haut ist die Dermis durch übergreifende Fibrosierungsprozesse häufig verdickt (MEYERDING et al., SLUITER, NÊZELOF).

Bei Durchsicht der histopathologischen Literatur fällt auf, daß die Faserkomponente in der Umgebung des Dupuytren-Gewebes so gut wie keine Beachtung gefunden hat. Dies muß nicht zuletzt als Folge der methodischen Schwierigkeit angesehen werden, das pathologische Substrat in situ zu untersuchen. Leider stand für die hierfür besonders geeignet erscheinende diaskopische Schnittbilduntersuchung bisher noch kein entsprechendes Handpräparat zur Verfügung. Der so wichtig erachtete Einblick in die zu erwartenden Texturänderungen des subkutanen Fasersystems muß sich daher auf die Befundung eines großen Probeexzisates mit anhängender Haut beschränken. Der histologische 'Normalbefund' der zu untersuchenden Subkutanschicht wird am Schema der Fig. 4 erläutert:

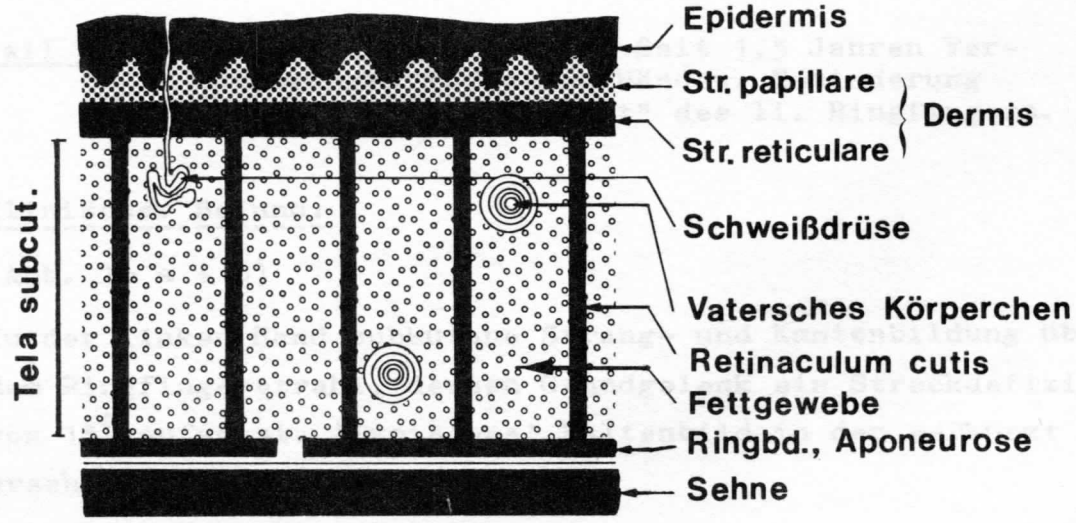

Fig. 4 - Das Subkutangewebe der Hohlhand

Die Haut, die im palmo-digitalen Übergangsbereich mit einem aus Aponeurose und Ringbändern gebildeten Fasergerüst verankert ist, besteht aus drei Schichten: Oberhaut (Epidermis), Lederhaut (Corium oder Dermis) und Unterhaut (Tela subcutanea).

Die Epidermis ist in der Hohlhand relativ dick, da alle ihre Schichten gut ausgebildet sind. Die Dermis besteht aus dem in der Hand kräftig entwickelten und für die Formation der Hautleisten verantwortlichen Stratum papillare sowie dem darunter gelegenen Stratum reticulare, in dessen unterster Schicht die Hautfesseln (Retinacula cutis) verankert sind. Beide Schichten der Dermis sind hauptsächlich aus netzartig sich durchflechtenden Kollagenfasern zusammengesetzt, denen elastische Fasern, Bindegewebszellen und glatte Muskelzellen beigemischt sind. Das Stratum reticulare bildet dank der Textur seiner stärkeren Kollagenfasern ein vorwiegend horizontal ausgerichtetes dichtes Netzwerk. Blutgefäße und Nerven der Haut verlaufen in der Dermis. In der subkutanen Schicht findet sich der beschriebene Verbund der Hautfesseln, die eine kontinuierliche Faserverbindung zwischen Stratum reticulare und Aponeurose bzw. den ihr gleichgestellten Faserformationen der Finger darstellen. Der großen Verformungen ausgesetzte Raum zwischen Haut und basalem Fasergerüst ist ausgefüllt mit Fettgewebe, das bei der präparatorischen Eröffnung des Subkutanraums als dichte Masse kleinerer und größerer Fettläppchen hervorquillt (vgl. Abb. 6, Bildbd. S. 28).

Die Haut der Vola besitzt keine Haarfollikel und keine Talgdrüsen. Die reichlich vorhandenen Schweißdrüsen reichen bis in die Dermis bzw. in die Subkutis (RAUBER-KOPSCH, 1955; MEYERDING et al., 1941, STACK, 1973; LANDSMEER, 1976).

3.2 Histologischer Befund eines 'Dupuytren-Falles':

(Abb. 16 - 20, Bildbd. S. 41 - 47)

Fall F.W.: 49-jähriger Arbeiter. Seit 1,5 Jahren Veränderungen in beiden Händen. Behinderung durch die "Steifigkeit" des li. Ringfingers.

3.21 Klinischer Befund:

(Abb. 16 a + b)

In der linken Hand subkutane Strang- und Knotenbildung über dem Ringfingerstrahl, dessen Grundgelenk ein Streckdefizit von 15° aufweist. 'Typisches' Faltenbild in der verkürzt erscheinenden distalen Handzone.

3.22 Operationsbefund:

In dem klinisch als knotige Verdickung imponierenden Bereich findet sich eine über dem Grundgelenk IV liegende derb knorpelige Bindegewebsvermehrung, durch die ein aus dem zugehörigen prätendinösen Aponeurosenzügel kommender sehnenartiger fester Strang zur Grundgliedbasis zieht. Nach scharfer Abtrennung der im Knotenbereich adhärenten Haut entfaltet sich diese weitgehend. Außerhalb der Hautadhärenz ist eine innige Verflechtung des subkutanen Fettgewebes mit der Bindegewebsvermehrung zu sehen.

3.23 Präparatbeschreibung:

Das Präparat entspricht einer vertikalen, dank der winkelförmigen Schnittführung um ca. 20° zur Fingerachse gekippten Haut- und Gewebsscheibe aus dem Knotenbereich über dem Grundgelenk. Makroskopisch lassen sich 3 verschiedene Gewebsanteile unterscheiden:

a - Ein Hautstreifen, dessen zentrale Einfaltung der in Abb. 16 b markierten flachen Furche (Pfeil u. Kreuz) distal von der distalen Handlinie (2) entspricht. Der Hautstreifen sitzt im Zentrum dem Gewebsknoten fest auf.

b - Den Hauptteil des Präparates bildet ein großer, verfilzt erscheinender Bindegewebsknoten von knorpelig fester Konsistenz. Auf seinem Anschnitt sind mehrere sehnenartige, schräg und längs verlaufende hyaline Gewebszüge zu erkennen.

c - In der Tiefe des Knotens findet sich ein nur locker mit diesem verbundenes sehnenartiges Strangsegment, dessen glasiger Querschnitt einem hoch gestellten Oval gleicht. Dieses Strangsegment, das größer als eine Beugesehne erscheint, wurde getrennt untersucht und ist nicht in den folgenden Beschreibungen enthalten.

3.24 Das fixierte Präparat in der Seitansicht:

(Abb. 17 a + b)

Das fixierte und entwässerte Präparat bietet unterschiedliche Seitansichten:

a - Radiale Schnittfläche (Abb. 17 a):
Der keilförmige Hautdefekt (Elmi-PE) in der linken Bildhälfte markiert den distalen Hautanteil.
In dem subdermalen Bindegewebsfilz sind die im frischen Präparat hyalin aussehenden Stranganschnitte als bräunliche Faserbänder gut zu sehen. Sie ziehen aus einem unmittelbar unter der Dermis gelegenen Zentrum divergierend fingerwärts.

b - Ulnare Schnittfläche (Abb. 17 b):
Die auffallend verdickte Dermis ragt zapfenförmig in den kulissenartig ineinander geschobenen subkutanen, amorph erscheinenden Gewebsknoten.

3.25 Das imprägnierte Präparat in der Durchsicht:

(Abb. 18 a + b)

Die Diaskopie des imprägnierten Präparates deckt in dem scheinbar 'amorphen' Subkutangewebe das Nebeneinander optisch unterschiedlich dichter Gewebsanteile auf.
Zwischen proximal und distal gelegenen, wenig transparenten homogenen Gewebsanteilen ziehen locker gebündelte Fasern hautwärts, wo sie an der eingezogen erscheinenden und verbreiterten Dermis ansetzen. Der Vergleich mit der radialen Seitansicht (17 a) zeigt, daß der homogene Gewebsbereich unter dem Keildefekt der Haut die auseinander weichenden sehnenartigen Gewebszüge enthält.

3.26 Lichtmikroskopie (Abb. 19 a - d):

Die in der Diaskopie kompakt erscheinenden subdermalen Gewebsbereiche zeigen in der Lupen- und Übersichtsvergrößerung (Abb. 19 a + b) eine durchaus inhomogene Struktur. In einem faserreichen, sehnenähnlichen Grundgewebe finden sich disseminiert verteilte, isolierte oder konfluierende, dicht gepackte Zellhaufen, in deren Zentrum oft ein weites Gefäßlumen gelegen ist. Der Übergang zwischen den nodulären und lamellären Gewebsabschnitten ist fließend (Abb. 19 c). Während das Zentrum der Zellherde von wirbelartig angeordneten, längs und quer getroffenen Fibroblasten bestimmt wird, zwischen denen nur spärliche Mengen von Grundsubstanz zu erkennen sind, weichen in der Knotenperipherie die Zellen in fast spiralförmiger Formation auseinander und geben den sich verbreiternden, zentrifugal ziehenden Faserbündeln Platz. Je weiter diese Faserbündel von den Zellknoten entfernt sind, umso zellärmer erscheinen sie.

Als auffälligster Befund zeigt sich, daß die zur Haut ziehenden Subkutanfasern keineswegs in das Dupuytren-Gewebe transformiert wurden, sondern in und zwischen den pathologischen Gewebsformationen locker (Abb. 19 a) oder dicht (Abb. 19 b) gebündelt erhalten sind. Sie sind in einer verdickten und fibrosierten Dermisschicht (D) verankert.

Im lockeren Fettgewebe, das sich zwischen den Retinacula cutis (Rc) findet, liegen neben vergrößerten Vaterschen Körperchen zahlreiche Schweißdrüsen. An vielen Stellen fallen die Gefäße - oft in Nähe der Schweißdrüsen - durch die vielfach beschriebenen Wandverdickungen sowie den Zellreichtum ihrer Umgebung auf (Abb. 19 d und 20 b). Die perivaskulären Zellinfiltrate bestehen vorwiegend aus perizytenähnlichen Zellen, aus Fibroblasten und aus histiozytären Zellelementen.

Das kompakte, nodulär und lamellär strukturierte Dupuytren-Gewebe ist aufgrund seiner makroskopischen und mikroskopischen Lokalisation nicht mit präexistenten Faserformationen in Beziehung zu bringen. Das Gewebe entstammt zum einen der Region des Hiatus aponeuroticus, in der keine Längsfasern anzutreffen sind. Zum anderen findet sich das Dupuytren-Gewebe eindeutig in der Schicht der größtenteils erhaltenen, jedoch verdrängten Hautfesseln, zwischen denen es normalerweise keine geschlossenen, horizontal ausgerichteten Faserformationen gibt.

3.3 Schlußfolgerung und Zusammenfassung:

Das Dupuytren-Gewebe muß als Gewebsneubildung angesehen werden, die vom "gefäßführenden Bindegewebe" (LANGHANS) auszugehen scheint und sich - sehnenartig transformierend - längs zur Fingerachse zwischen den aufgerichteten Hautfesseln der Subkutis ausbreitet.

Die subendotheliale adventitielle Zellvermehrung kleinster und kleiner Gefäße, um die sich an vielen Stellen mehr oder weniger dichte Fibroblasteninfiltrate bilden, legen die bereits in den ersten mikroskopischen Studien geäußerte histogenetische Deutung nahe, daß die "neuen zellreichen Bindegewebsparthien von den adventitiellen Scheiden" ausgehen. JANSSEN fährt in seinem Text fort: "In ganz jungen und noch kleinen Herden konnte ich, namentlich auch bei längs getroffenen Gefässchen, das Weiterwuchern der Adventitia nach allen Seiten hin beobachten, so dass jene gewissermassen als Kern der Neubildung sich darstellten." In den Bildern 20 a - d (Bildbd., S. 46 + 47) wurde die sich abzeichnende Schrittfolge der Histogenese des Dupuytren-Gewebes anhand charakteristischer Beispiele wiedergegeben. Um die wandverdickten Gefäße des subkutanen Interstitiums ("fibro-fatty layer") (a) bildet sich ein dichter werdendes Infiltrat aus Fibroblasten und Histio-

zyten (b), das sich zu dem für das Dupuytren-Gewebe so charakteristischen, etwa millimetergroßen Zellknoten entwickelt, aus dem schließlich das sehnenartige Fasergewebe (c zu d) hervorgeht. Dieses histogenetische Konzept, das nach den ersten histologischen Beschreibungen vor allem von MacCALLUM und HUESTON aufgegriffen wurde, wird durch die elektronenmikroskopischen Arbeiten KATENKAMPs und STILLERs (1976) fast in jeder Entwicklungsstufe bestätigt.

Die sowohl das klinische wie das histologische Bild bestimmende Knotenbildungen können nicht als strukturell identische Gewebsformationen angesehen werden, die sich lediglich durch ihre Größe unterscheiden. Während sich der klinisch 'erfaßbare' Hand- und Fingerknoten (Abb. 16) durch seinen Zell- und Faserreichtum (Abb. 17 - 19) auszeichnet, besteht der nur mikroskopisch erkennbare, in der Größenordnung eines Millimeters befindliche Gewebsknoten fast ausschließlich aus Zellelementen. Das makroskopische Knotenpräparat ist somit nicht - wie vielfach in der präparativen Vorbereitung elektronenmikroskopischer Untersuchungen angenommen - als Äquivalenzstruktur des Fibroblastenproliferats zu verstehen.

Das Dupuytren-Gewebe verdrängt nicht nur - wie vielfach beschrieben - das subkutane Fettgewebe, es führt darüber hinaus zu einer bisher nicht beachteten, die Mechanik der Fingerbeweglichkeit entscheidend beeinflussenden Störung in der Textur des subkutanen Fasersystems. Durch die Etablierung des neuen, zunächst zellreichen Bindegewebes in dem Raum zwischen den aufgerichteten Fesselfasern der Haut, aus dem das Fett verdrängt wurde, wird eine der Beugeverschiebung entsprechende Raumstruktur gleichsam 'einzementiert', die jeder Streckverschiebung bzw. der damit verbundenen Gewebsraumerniedrigung und Faserkippung Widerstand entgegensetzen muß. Dieses pathogenetische Konzept, das die pathologische Fingerbeugestellung ohne Annahme eines Retraktionsmechanismus erklärt, wird in der abschliessenden Diskussion eingehend erörtert.

IV

ELEKTRONENMIKROSKOPISCHE BEFUNDE

"... the diffuse framework of filaments ('stress fibers') helps to determine the form of the cell and ... provides the motive power for the various forms of cellular and inracellular movements."

(BUCKLEY und PORTER, 1969)

4.1 Einführung:

Die Objektwahl der elektronenmikroskopischen Untersuchungen spiegelt das sich wandelnde pathogenetische Krankheitsverständnis wider. In den ersten Untersuchungen wurde fast ausschließlich die extrazelluläre Faserkomponente 'durchleuchtet', in der man den Schrumpfungsvorgang zunächst vermutete (SKOOG, 1948; JAHNKE, 1960; PATEL, 1961; DAHMEN, 1968). Dabei erwiesen sich die Kollagenfibrillen als ein aus pathologisch-anatomischer Sicht wenig ergiebiges Objekt, das im gesunden wie im pathologischen Zustand keine entscheidenden Unterschiede erkennen ließ (SKOOG). Eine geringe Reduzierung der Fibrillendicke deuteten JAHNKE (1960) sowie PATEL (1961) als "wenig differenzierten embryonalen Status" des Extrazellularraums und DAHMEN (1968) als eindeutigen Hinweis auf eine "echte Bindegewebsneubildung". Erst nachdem LUCK das Augenmerk von dem faserreichen narbenähnlichen Gewebe auf das Knotenstadium und damit auf das Zellproliferat gelenkt hatte, wandte sich auch die Elektronenmikroskopie der Zytoarchitektur des Dupuytren-Gewebes zu. Diese Untersuchungen erbrachten neben einer an der klassischen Zellmorphologie orientierten Zelltypisierung (WASSILLEV und CHOUCHKOV, 1972) erstmals einen morphologisch faßbaren, möglichen Hinweis auf den in fast allen pathogenetischen Konzepten implizierten Kontraktur-

vorgang. GABBIANI und MAJNO wiesen 1972 darauf hin, daß die von ihnen und ihrer Arbeitsgruppe morphologisch und pharmakologisch untersuchten (1971) kontraktilen "Myofibroblasten" des Granulationsgewebes auch als spezifische Zellvarianten des Dupuytren-Gewebes anzusehen seien. Mit dieser 'Entdeckung' verlagerte sich das morphologische Interesse der Dupuytren-Forschung endgültig von den Fibrillen des Extrazellularraums auf die Fibrillen- und Filamentstrukturen des Intrazellularraums.

Der "Myofibroblast" als Motor der Kontraktionskraft ("contracting machine") wird von GABBIANI und MAJNO wie folgt charakterisiert und interpretiert:

a - Er besitzt dicke zytoplasmatische Fibrillenbündel, die ihm das Aussehen einer glatten Muskelzelle geben.

b - Sein Kern zeigt tiefe Membraneinfaltungen, die in Analogie zu Kernen der glatten Muskulatur, der Herzmuskulatur und bestimmter Endothelzellen als "indirekte Kontraktionszeichen" anzusehen sind.

c - Er verfügt über Desmosomen (Zell-Zell-Verbindungen) und Hemidesmosomen (Zell-Basalmembran-Verbindungen) und damit über "Oberflächendifferenzierungen", die der Kraftransmission dienen.

GABBIANI und MAJNO leiteten aus ihren Befunden die "Arbeitshypothese" ab, daß das klinische Bild der Fingerkontraktur letztlich auf einer Kontraktion der Zellen innerhalb des Knotenproliferats beruhe. Diese Vorstellung wurde in allen folgenden, der Zytomorphologie des Dupuytren-Gewebes gewidmeten elektronenmikroskopischen Arbeiten bestätigt und ausgebaut (KATENKAMP und STILLER, 1976; HUESTON et al., 1976; SONNTAG und PAULINI, 1976; MEISTER et al., 1976; GOKEL und HÜBNER, 1977; Hak Fai CHIU et al.,

1978). So fand z.B. die aus der Lichtmikroskopie seit langem bekannte enge topographische Korrelation zwischen Fibroblastenproliferat und Gefäßwand auch auf ultrastruktureller Ebene ihre Bestätigung, die die "Deutung vieler Fibroblasten als letzlich ausgewanderte Gefäßwandzellen" (Perizyten) nahelegt (KATENKAMP und STILLER, 1976). Und die aus den sich ergänzenden Vorstellungen LUCKs sowie GABBIANIs und MAJNOs zu fordernde Myofibroblastenhäufung in den 'Knotenbereichen' konnte von HUESTON und Mitarbeitern sowie von GOKEL und HÜBNER - nicht dagegen von Hak Fai CHIU et al. - bestätigt werden.

Die zum Gegenstand des Interesses avancierten Myofibroblasten finden sich keineswegs nur im Granulations- und Dupuytren-Gewebe - sie werden in zahlreichen normalen und pathologisch veränderten, kontrahierenden und nicht kontrahierenden Bindegewebsformationen angetroffen (GABBIANI, HIRSCHEL et al., 1972; Lit. bei KATENKAMP und STILLER, 1978). Die die Myofibroblasten in dichter Bündelformation charakterisierenden Aktomyosinfibrillen finden sich darüber hinaus - neben weiteren zytoplasmatischen Filamentsystemen - in mehr oder weniger großer Dichte in allen eukaryotischen Zellen (POLLARD und WEIHING, 1974). Sie werden seit der detaillierten licht- und elektronenmikroskopischen Studie BUCKLEYs und PORTERs aus dem Jahre 1969, in der der alte Begriff der "stress fibers" wieder aufgegriffen wurde, einer intensiven Analyse unterzogen. Das Verständnis der bis an den makromolekularen Dimensionsbereich vorgeschobenen elektronenoptischen Darstellung dieser Filamentsysteme kommt ohne Kenntnis physikalisch-chemischer Elementarmechanismen nicht aus.

Das zytoplasmatische Filamentsystem aller Eukaryontenzellen läßt sich heute elektronenmikroskopisch in 3 Gruppen unterteilen (KORN, 1978; FRANKE et al., 1978):

a - Mikrofilamente (Dicke: 5 - 7 nm; Struktureiweiß = Aktomyosin)

b - Mittlere Filamente ("intermediate filaments", Dicke: ca. 10 nm; Struktureiweiß = z.B. Prekeratin, Vimentin)

c - Mikrotubuli (Dicke: 25 nm; Struktureiweiß = Tubulin).

Den Mikrofilamenten kommt als Substrat der filamentär vorliegenden zytoplasmatischen Aktomyosine und damit als Ort der "chemomechanischen Energietransformation" (WOHLFARTH-BOTTERMANN) eine besondere Bedeutung zu. Als spezifischer Nachweis der Aktin- bzw. Aktomyosinnatur filamentärer wie nichtfilamentärer Zellstrukturen wird heute neben der zu einem charakteristischen Muster führenden Anlagerung von Myosin an die Aktinkette (Dekorationsverfahren) vor allem die Immunfluoreszenztechnik benutzt, mit deren Hilfe Aktin- bzw. Myosinantikörperbindungen sichtbar gemacht werden können (Lit. bei ISENBERG et al., 1976).

Das komplexe System der zytoplasmatischen Aktomyosine wurde in den letzten Jahren u.a. von POLLARD und WEIHING (1974), WOHLFARTH-BOTTERMANN (1977) und KORN (1978) zusammenfassend dargestellt. Aus diesen Arbeiten lassen sich die folgenden Grundzüge der Struktur und Funktion des Aktomyosinsystems nicht muskulär differenzierter Zellen entnehmen.

Das zytoplasmatische Aktomyosin besteht aus den Eiweißen Aktin und Myosin. Beide Eiweiße liegen in der Zelle sowohl in monomerem wie polymerem Zustand vor. Die globulären Aktinmoleküle polymerisieren durch Längsaggregation zu einer Doppel-Helix (F-Aktin). Mehrere dieser Doppel-Helices formieren sich zu den elektronenoptisch faßbaren 5 nm breiten Aktomyosinfibrillen (Mikrofilamenten). Das Myosinmolekül besitzt eine für die Interaktion mit dem F-Aktin erforderliche polare Bauweise (Kopf-Schwanz-Struktur). Es kann ebenfalls zu filamentären Strukturen polymerisieren. In nicht muskulär differenzierten Zellen liegt Myosin jedoch meist in kleineren Einheiten und in enger Beziehung zu den F-Aktinketten vor. Zwischen den aggregierten und nicht aggregierten Eiweißformen besteht ein kompliziert geregeltes Gleichgewicht, das jederzeit nach beiden Seiten

verschoben werden kann.

Das Verständnis der Kontraktionskrafterzeugung leitet sich von der an der quergestreiften Muskulatur erarbeiteten Theorie des Gleitmechanismus ab. Danach kommt es durch sehr komplexe, energieverbrauchende Vorgänge zwischen den sich aneinanderlagernden Aktin- und Myosinfilamenten zur Ausbildung von Scherkräften, die eine relative Lageveränderung der Filamente und damit deren Kontraktion bewirken. Da die fibrilläre Form des zytoplasmatischen Aktomyosins nur die "kontraktionsphysiologische Differenzierung" (WOHLFARTH-BOTTERMANN) der einem ständigen Assembly-Disassembly-Prozeß unterworfenen Aktomyosinfilamente und keine persistierende Strukturform darstellt, bildet das Aktomyosin nicht muskulärer Zellen ein wesentlich dynamischeres System als das Muskelaktomyosin. Seine elektronenmikroskopische Erfassung ist somit immer nur als Zustandsbeschreibung "ephemerer Struktursysteme" (WOHLFARTH-BOTTERMANN) zu verstehen.

4.2 Nomenklatur intra- und extrazellulärer Faserstrukturen:

1.) Intrazellularraum:

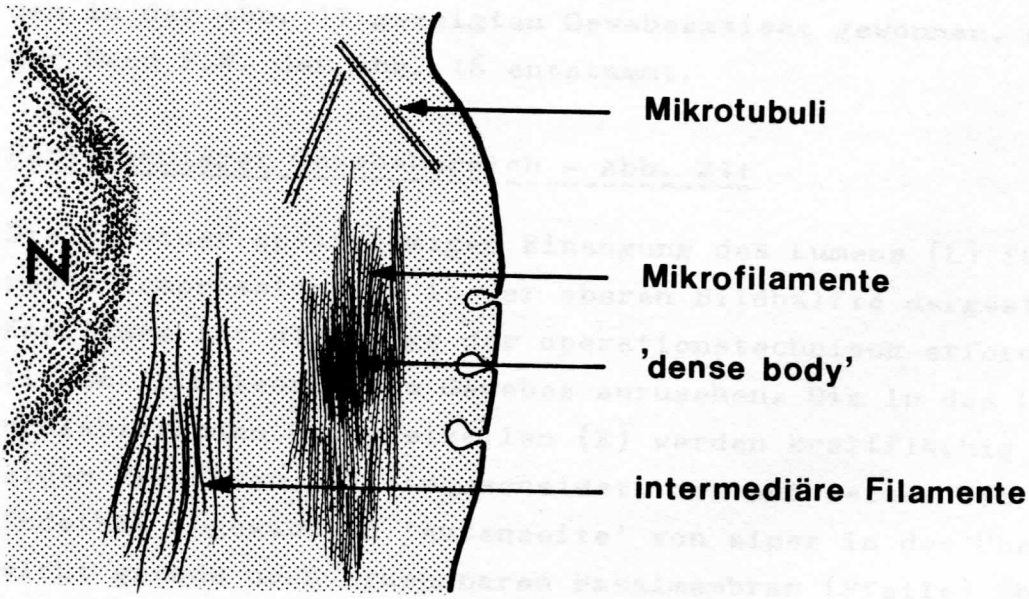

Fig. 5 a

2.) Extrazellularraum:

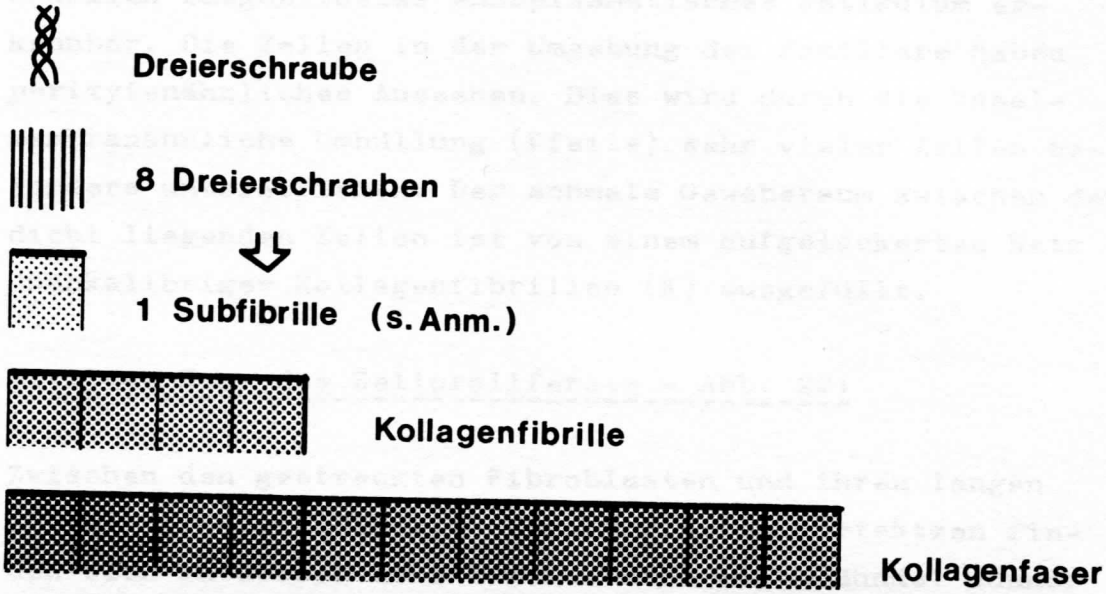

Anmerkung:
Der Subfibrillengliederung wurde das von NEMETSCHEK und HOSEMANN (1973) vorgestellte Konzept zugrundegelegt.

Fig. 5 b

4.3 Befunde:

Die in den Abbildungen 20 a - d wiedergegebene histogenetische Schrittfolge vom perivaskulären Zellproliferat zum tendinösen Gewebe konnte erstmals anhand elektronenmikroskopischer Übersichtsbilder dargestellt werden. Die Schnitte der Abbildungen 21 - 25 wurden ausschließlich von dem in der Abb. 17 gezeigten Gewebeexzisat gewonnen, das der Hand F.W. der Abb. 16 entstammt.

4.31 Perivaskulärer Gewebsbereich - Abb. 21:

Die zu einer spaltförmigen Einengung des Lumens (L) führende Kompression der in der oberen Bildhälfte dargestellten Kapillare ist als Folge der operationstechnisch erforderlichen 'Blutleere' des Gewebes anzusehen. Die in das Lumen prolabierenden Endothelzellen (E) werden breitflächig von einem Perizyten (P) eingescheidet, der auf seiner dem Endothel abgewandten 'Außenseite' von einer in der Übersicht gerade noch erkennbaren Basalmembran (Pfeile) über-

zogen wird. Im Zytoplasma des Perizyten ist nur ein spärlich ausgebildetes endoplasmatisches Retikulum erkennbar. Die Zellen in der Umgebung der Kapillare haben perizytenähnliches Aussehen. Dies wird durch die basalmembranähnliche Umhüllung (Pfeile) sehr vieler Zellen besonders unterstrichen. Der schmale Gewebsraum zwischen den dicht liegenden Zellen ist von einem aufgelockerten Netz dünnkalibriger Kollagenfibrillen (K) ausgefüllt.

4.32 Mittlere Zone des Zellproliferats - Abb. 22:

Zwischen den gestreckten Fibroblasten und ihren langen schmalen, unterschiedlich strukturierten Fortsätzen finden sich in dieser Zone bereits zahlreiche Bündel dünner Kollagenfibrillen, die noch keine einheitliche Verlaufsrichtung bevorzugen. Die längs ovalen Fibroblastenkerne zeigen neben ihrer 'gefalteten' Kontur eine deutliche marginale Heterochromatinverdichtung. Die schmalen Fibroblastenfortsätze imponieren teils durch die ineinanderübergehenden zisternenartigen Aufweitungen des endoplasmatischen Retikulums (ER), teils durch die in der Übersicht 'muskelähnliche' Zytoplasmadichte (X).

4.33 Randzone des Zellproliferats - Abb. 23:

Die typischen, nicht modifizierten Fibroblasten im Randsaum des wirbelförmig strukturierten Zellknötchens (vgl. Abb. 20 c) erscheinen durch die in dieser Zone wesentlich vermehrten und einheitlich ausgerichteten, dicht gepackten Kollagenfibrillen auseinandergedrängt. Die Fibroblasten besitzen einen großen hellen Kern mit deutlichem Nukleolus (N). Ihr zu langen Fortsätzen ausgezogenes Zytoplasma ist bis auf einen schmalen Randsaum mit granuliertem endoplasmatischen Retikulum (ER) ausgefüllt. Zwischen den oft eng aneinanderliegenden Zellausläufern konnten keine spezifischen zellverbindenden Strukturen (z.B. Desmosomen) gefunden werden.

4.34 Sehnenartiger, hyaliner Strangbereich - Abb. 24:

Das sehnenartige Stranggewebe besteht aus einer dichten Masse nicht zu faszikulären Einheiten zusammengefaßter Kollagenfibrillen, von denen die im Querschnitt isoliert und disseminiert liegenden, im Längsschnitt oft zu Ketten gereihten (vgl. Abb. 20 d) fortsatzreichen Fibrozyten (sog. Flügelzellen) eingeschlossen werden. Auf der in der gleichen Vergrößerung wie in den Abb. 21 - 23 wiedergegebenen Darstellung ist die im Vergleich zum Fibroblasten typische Zytoplasmareduktion des Fibrozyten (RHODIN) deutlich erkennbar.

4.35 Die kollagenen Faserkomponenten des 'Dupuytren-Gewebes' - Abb. 25:

Das 'Dupuytren-Gewebe' beinhaltet neben den das histologische Bild entscheidend prägenden, neugebildeten Kollagenfibrillen auch die von diesen eingeschlossenen präexistenten Fibrillen der Hautfesseln (Retinacula cutis, Rc; vgl. Abb. 19 b). Der wiedergegebene Ausschnitt zeigt, daß die Fibrillen der längs geschnittenen Hautfessel dicker sind als die keineswegs einheitlich breiten, neugebildeten Kollagenfibrillen. Zwischen den Fibrillenquerschnitten stellen sich filamentäre Elastinkomponenten (E) als punktierte Areale dar.

4.36 Intra- und extrazelluläre Detailbefunde:

In den nur millimetergroßen nodulären Zellproliferaten ließen sich unterschiedliche "Fibroblastenmodulationen" (KATENKAMP und STILLER, 1977) abgrenzen. Häufigste Variante war der von GABBIANI und MAJNO 1971 beschriebene "Myofibroblast" (Abb. 26 a und 27). Charakteristisches Merkmal dieser Zellform sind die dicht gebündelten, ca. 5 nm breiten Mikrofilamente, die sich - längs ausgerichtet - sowohl perinukleär (Abb. 26 a) als auch in den schmalen,

oft als Teile glatter Muskelzellen imponierenden Fibroblastenfortsätzen (Abb. 27) fanden. Die Muskelähnlichkeit wird durch die für die glatte Muskelzelle typischen und als "dense bodies" beschriebenen fleckweisen elektronenoptischen Verdichtungen innerhalb der Mikrofilamentbündel besonders hervorgehoben. Als weiteres Charakteristikum der Myofibroblasten konnten neben den bereits erwähnten Kernfaltungen ein die Oberfläche dieser Zellen streckenweise bedeckendes basalmembranähnliches Material dargestellt werden, das normalerweise - als dünne Basalmembran - sowohl glatte Muskelzellen wie die 'Außenseite' der filamentreichen Perizyten überzieht (RHODIN).

Neben den dünnen, als Aktomyosinfibrillen zu identifizierenden Mikrofilamenten waren in vielen intra- und extranodulären Zellvarianten auch die dem eher unspezifischen Zytoskeleton zuzurechnenden, ca. 10 nm breiten Intermediärfilamente sowie vereinzelte Mikrotubuli zu erkennen (Abb. 26 b, 28, 29 und 31). Bei diesen Befunden war auffallend, daß sich die dickeren Intermediärfilamente vorwiegend in den Fibroblasten und Fibrozyten fanden, deren topographischer Bezug (proximaler Hohlhandknoten ohne Streckdefizit, Abb. 28; sehnenartiges Stranggewebe, Abb. 31) weniger deformierende dynamische denn komprimierende statische Zellbelastungen vermuten läßt.

Pinozytäre Oberflächenvesikel - meist in ihrer glatten (uncoated), aber auch in ihrer wandverdickten (coated) Form (Abb. 29 und 31) - , die als normales Strukturelement von Fibroblasten, Perizyten und glatten Muskelzellen angesehen werden müssen (RHODIN), waren in allen Zellmodulationen anzutreffen.

Innerhalb der Fibroblastenproliferate fielen die häufig neben aktivierten, mit dilatiertem endoplasmatischen Retikulum ausgestatteten Fibroblasten gelegenen dünnkalibrigen Fibrillen auf (Abb. 29), die als morphologisches

Korrelat der extrazellulären fibrillären Kollagenbildung aufgefaßt werden müssen.

Die Textur des ausgereiften Dupuytrenstranges (Abb. 34 a), die bereits makroskopisch wie auch lichtmikroskopisch als sehnenartig imponiert, gleicht auch auf ultrastruktureller Ebene ganz dem Bild einer normalen und gesunden Palmaraponeurose (Abb. 34 b). Die elektronenmikroskopisch erfaßbaren charakteristischen Gewebsbestandteile eines noch nicht voll ausgereiften pathologischen Gewebsbezirkes sind in der Abb. 32 'auf einen Blick' zusammengefaßt. Sie zeigen neben einer elastischen Faser einen Fibroblastenfortsatz sowie dicht gepackte, tendiniform ausgerichtete Kollagenfibrillen. Innerhalb der Kollagenfasern fielen neben Arealen mit gleichmäßig großen und runden Fibrillenquerschnitten immer wieder Bereiche auf, in denen die Fibrillen unterschiedlich weite, z.T. büschel- und sternförmig konfigurierte Querschnitte aufwiesen (Abb. 33).

An den dem Dupuytren-Gewebe mehr oder weniger fest aufsitzenden Hautbezirken fanden sich - sieht man von einem Fall einer intradermalen Verquellung ab - keine pathologischen Veränderungen der feinfibrillären und -filamentären Netzschicht des Stratum papillare (Abb. 35).

4.4 Schlußfolgerung und Zusammenfassung:

Das Dupuytren-Gewebe läßt sich anhand seiner Ultrastruktur als ein neugebildetes, tumorähnliches wucherndes und tendiniform sich ausrichtendes Zell- und Fasergewebe verstehen, in dem präexistente subkutane Fasern (Retinacula cutis) eingeschlossen sind.

Die im Dupuytren-Gewebe angetroffenen Zellvarianten entsprechen Perizyten- und vor allem unterschiedlichen Fibroblastenmodulationen sowie reifen Fibrozyten. Die beiden

Korrelat der extrazellulären fibrillären Kollagenbildung aufgefaßt werden müssen.

Die Textur des ausgereiften Dupuytrenstranges (Abb. 34 a), die bereits makroskopisch wie auch lichtmikroskopisch als sehnenartig imponiert, gleicht auch auf ultrastruktureller Ebene ganz dem Bild einer normalen und gesunden Palmaraponeurose (Abb. 34 b). Die elektronenmikroskopisch erfaßbaren charakteristischen Gewebsbestandteile eines noch nicht voll ausgereiften pathologischen Gewebsbezirkes sind in der Abb. 32 'auf einen Blick' zusammengefaßt. Sie zeigen neben einer elastischen Faser einen Fibroblastenfortsatz sowie dicht gepackte, tendiniform ausgerichtete Kollagenfibrillen. Innerhalb der Kollagenfasern fielen neben Arealen mit gleichmäßig großen und runden Fibrillenquerschnitten immer wieder Bereiche auf, in denen die Fibrillen unterschiedlich weite, z.T. büschel- und sternförmig konfigurierte Querschnitte aufwiesen (Abb. 33).

An den dem Dupuytren-Gewebe mehr oder weniger fest aufsitzenden Hautbezirken fanden sich - sieht man von einem Fall einer intradermalen Verquellung ab - keine pathologischen Veränderungen der feinfibrillären und -filamentären Netzschicht des Stratum papillare (Abb. 35).

4.4 Schlußfolgerung und Zusammenfassung:

Das Dupuytren-Gewebe läßt sich anhand seiner Ultrastruktur als ein neugebildetes, tumorähnliches wucherndes und tendiniform sich ausrichtendes Zell- und Fasergewebe verstehen, in dem präexistente subkutane Fasern (Retinacula cutis) eingeschlossen sind.

Die im Dupuytren-Gewebe angetroffenen Zellvarianten entsprechen Perizyten- und vor allem unterschiedlichen Fibroblastenmodulationen sowie reifen Fibrozyten. Die beiden

erstgenannten Zellformen sind in ihrer phänotypischen Vielfalt auf multiple Zellknötchen lokalisiert, die ausgereifte Flügelzelle findet sich im ausdifferenzierten Stranggewebe. Das histologische Bild aktiver, proliferierender und synthetisierender Zellen neben adulten 'Tenozyten', die innerhalb dicht gepackter Kollagenfibrillen liegen, unterstützt die erstmals 1899 von NICHOLS geäußerte Vorstellung, daß das lamelläre Gewebe aus den Zellproliferaten hervorgehe.

Die von KATENKAMP und STILLER 1976 anhand elektronenmikroskopischer Untersuchungen getroffene Feststellung, daß an der Entstehung der 'Palmarfibromatose' das Gefäßmesenchym wesentlich beteiligt sei, konnte in unseren Untersuchungen weitgehend bestätigt werden. Diese Deutung der "abwandernden Gefäßwandzellen" entspricht der bereits von den ersten lichtmikroskopischen Untersuchungen abgeleiteten Vorstellung, daß "der Process von den Gefäßen, d.h. den Blutkapillaren" ausgehe (LANGHANS, 1887).

Der keineswegs in allen Zellproliferaten anzutreffende 'mikrofilamentreiche' Fibroblast war von GABBIANI und MAJNO 1971 erstmals im Granulationsgewebe und 1972 auch im Dupuytren-Gewebe beschrieben und als "Myofibroblast" bezeichnet worden. Die von der Genfer Arbeitsgruppe dargelegten zytologischen Charakteristika des Myofibroblasten konnten jedoch im eigenen Untersuchungsmaterial nur z.T. bestätigt werden. Das von GABBIANI und MAJNO noch als aus dünnen und - wenn auch nur wenigen - dicken "Fibrillen (40 - 160 Å) bestehende zytoplasmatische Fasernetz wird heute - wie eingangs vermerkt - aufgrund struktureller und zytochemischer Analysen differenziert beschrieben. Die in qualitativer und quantitativer Hinsicht unterschiedliche 'Filamentausstattung' bot neben dem großen Formenreichtum des aktivierten endoplasmatischen Retikulums die auffallendste Unterscheidungshilfe der proliferierenden Zellvarianten. Neben typischen Fibroblasten mit fast aus-

schließlich vorherrschendem endoplasmatischen Retikulum und kaum darstellbaren Filamenten fanden sich Fibroblasten mit mehr oder weniger reduziertem endoplasmatischen Retikulum und auffallend vielen, z.T. den ganzen Zelleib ausfüllenden Filamentstrukturen. Dabei wurde die interessante Beobachtung gemacht, daß sich die als Aktomyosinfibrillen identifizierten Mikrofilamente vorwiegend in jenen Fibroblasten fanden, deren makroskopische und histologische Topographie in erster Linie auf eine dynamische Zellbelastung schließen ließen. Die ubiquitär sowohl in Fibroblasten wie auch in Fibrozyten vorkommenden, als Zytoskeleton zu interpretierenden mittleren Filamente ließen sich vorwiegend dann darstellen, wenn die Zellzuordnung eine statische Belastung anzeigte. Die von GABBIANI und MAJNO angeführten Einfaltungen der Kernmembran konnten an vielen längsgeschnittenen Kernen nachgewiesen werden. Da diese sich jedoch auch in Zellen mit vorwiegend afibrillärer bzw. nicht kontrahierender großfibrillärer (10 nm-Filamente) Zytoplasmastruktur fanden, kann ihre Deutung als Hinweis auf das Vorliegen eines sog. 'Kontraktionskerns' zumindest nicht uneingeschränkt nachvollzogen werden. Die u.a. eine Kontraktionstransmission anzeigenden spezifischen Oberflächendifferenzierungen (Desmosomen, Hemidesmosomen), die bereits von KATENKAMP und STILLER "nur gelegentlich" beobachtet werden konnten, wurden nur an Endothelien, nicht jedoch an zweifelsfrei diagnostizierten Fibroblasten gesehen. Die an vielen Fibroblasten beobachtete Basalmembran kann sowohl als Ausdruck einer funktionellen Adaptation an die Muskelzelle (GABBIANI und MAJNO) als aber auch als genetische Reminiszenz an die Gefäßwand (KATENKAMP und STILLER) gedeutet werden.

Der die zytologische Struktur des Dupuytren-Gewebes mitbestimmende 'mikrofilamentreiche' Fibroblast läßt sich anhand seiner ultrastrukturellen Charakteristika leichter als eine r e a k t i v e denn als eine a k t i v e , retraktile bzw. myoide Zellvariante verstehen. Diese Fibro-

blastenmodulation findet sich so gut wie ausschließlich innerhalb des jungen, dünnkalibrigen, sich längs zur Fingerachse ausrichtenden bzw. ausgerichtet werdenden Kollagengewebes. Legt man der Umstrukturierung der Fasertextur das u.a. von HUNTER und OGDON 1975 formulierte allgemeine Strukturprinzip zugrunde, nach dem die Faser- und Fibrillenorientierung des Bindegewebes als lebendes Diagramm der auf das Gewebe einwirkenden Kräfte (" living diagram of the forces") angesehen werden muß, ist auch eine Krafteinwirkung auf die sich längs orientierenden Fibroblasten anzunehmen. Unter diesen Bedingungen entspricht aber die fibrilläre Zytoplasmastruktur nichts anderem als den in der Zellkultur nur unter Zugspannung sichtbar zu machenden "stress fibers", die bereits LEWIS und LEWIS 1924 beschrieben (Lit. bei BUCKLEY und PORTER). Dieses Konzept, das die Struktur der Mikrofilamente als reaktiv zu verstehende Zellantwort auf einen äußeren Zug und nicht als spontane, auf das umgebende Gewebe übertragbare Zellaktion versteht, findet eine weitere Stütze in den kontraktionsphysiologischen Elementarmechanismen, nach denen die zytoplasmatischen Aktomyosinfibrillen nicht muskulärer Zellen als isometrischer Kontraktionszustand zu identifizieren und der isotonisch kontrahierte sowie isometrisch relaxierte Zustand nicht fibrillär sind (WOHLFARTH-BOTTERMANN). Der mikrofilamentreiche Fibroblast kann somit anhand seiner ultrastrukturellen Charakteristika sowie der davon abgeleiteten kontraktionsphysiologischen Interpretation nicht ohne weiteres auch in funktioneller Hinsicht als 'myoid' verstanden werden. Der experimentelle In-vitro-Beweis einer isotonischen Gewebs-, Zell- und Zellfragmentkontraktion ist keineswegs als Widerspruch zu der in erster Linie morphologisch-physiologisch abgeleiteten isometrischen 'In-situ-Kontraktion' zu verstehen.

Im Bereich des neugebildeten Fasergewebes fielen mehrere Befunde auf: Die im Vergleich zu präexistenten Fibrillen (z.B. Hautfesseln) zu beobachtende geringere Fibrillen-

dicke, die dichte Packung der im hyalinen Strang nicht faszikulär unterteilten Fibrillenmasse, die in unterschiedlicher Form und Größe sich zeigenden Fibrillenquerschnitte sowie schließlich der Nachweis elastischer Fasern.

Das Vorhandensein elastischer Fasern wird keineswegs übereinstimmend beurteilt. Während JANSSEN (1902) und HERZOG (1944) elastische Fasern nachweisen können, wird deren Existenz im Dupuytren-Gewebe von NEZÉLOF abgelehnt. MILLESI (1974) beschreibt eine Abnahme der elastischen Fasern innerhalb der neugebildeten Faserbereiche, so daß sie nur in der Gewebsperipherie spärlich zur Darstellung kämen. Ein spezifisches topographisches Verteilungsmuster dieser Form konnte in unseren Untersuchungen nicht gefunden werden.

Die dünnkalibrigen Kollagenfibrillen müssen in der Regel - zumal ihre 'Vorstufen' unmittelbar neben aktivierten Fibroblasten gefunden werden - als neugebildetes Kollagen angesehen werden (JAHNKE, 1960; DAHMEN, 1968). Im Fall der büschel- und sternförmigen Querschnittskonfiguration ist jedoch nach den von NEMETSCHEK und Mitarbeitern 1977 veröffentlichten morphologischen sowie mechanisch-physikalischen Strukturanalysen eine Fibrillendesaggregation als Folge einer Faserüberdehnung anzunehmen.

Die elektronenmikroskopischen Untersuchungen weisen somit das Dupuytren-Gewebe als eine tumorähnliche Gewebsneubildung aus, deren ultrastrukturelle Merkmale am ehesten als reaktive, stressadaptierte zytologische und fibrilläre Strukturdifferenzierungen verstanden werden können.

DISKUSSION

> "It is human nature that each new generation of surgeons will question many of the attitudes and opinions of the previous generation and it is not only hoped but expected that our continuing questioning of this specific disease will provoke further research in the next decades both by checking on previous studies and promoting new ideas."
>
> (HUESTON, 1974)

Aus der Synopsis der breit gefächerten morphologischen Untersuchungen läßt sich die Dupuytrensche Erkrankung als eine fibromatöse Gewebsneubildung verstehen, die nicht - wie allgemein angenommen - aktiv, sondern lediglich passiv störend in die lokale Bindegewebsstruktur und -dynamik eingreift. Die spezifische tendiniforme Ausdifferenzierung des Dupuytren-Gewebes muß als eine aus dem Störprozeß sich ergebende 'stressbedingte' Gewebsreaktion angesehen werden.

In der Literatur finden sich nur ganz vereinzelte, innerhalb der Dupuytren-Diskussion kaum beachtete Hinweise auf eine 'kontraktionsfreie' Pathogenese. Unmittelbar nach Erscheinen der Dupuytrenschen Vorlesungen hatte GOYRAND in seiner streng am anatomischen Präparat orientierten, leider oft fehlgedeuteten und für lange Zeit vergessenen Kritik darauf hingewiesen, daß die Finger durch neugebildete Fasersträge in Beugestellung gehalten würden ("... les doigts sont tenus en flexion ..."). Die Begriffe einer Substratre- oder -kontraktion kommen bei ihm nicht vor. Ein ähnliches Konzept war 1878 von dem Danziger Chirurgen BAUM vorgestellt worden. BAUM deutete den die Fingerbeugestellung "fixierenden" Vorgang als einen hyperplastischen Prozeß der Cutis, durch den die Haut angehoben und in ihrer für die Fingerstreckung erforderlichen Längsausdehnung beschränkt werde. Die Vorstellung BAUMs wurde, da in ihr der Krankheitssitz in die 'Haut' verlegt wird, ebenfalls nicht weiter beachtet. Aus dem Text der Arbeit geht jedoch hervor, daß BAUM - der mit der "ana-

tomischen Diagnose" selbst nicht ganz zufrieden war - den Begriff der Cutis in seiner anatomisch vollen Bedeutung - unter Einbeziehung der Subkutanschicht - gebrauchte. So verstanden, muß der ausschließlich vom makroskopischen Befund abgeleiteten Vorstellung BAUMs sowohl in pathomechanischer wie aber auch in topogenetischer Hinsicht eine noch nach 100 Jahren erstaunliche Aktualität zugesprochen werden.

Im neueren und modernen Schrifttum finden sich lediglich zwei Arbeiten, in denen eine mehr oder weniger kontraktionsfreie pathogenetische Vorstellung vertreten wird. 1944 veröffentlichte HERZOG ein umfangreiches lichtmikroskopisches Material, von dem er seine Theorie der "echten Geschwulstbildung" ableitete. Aufgrund dieser Diagnose, die HERZOG allerdings in der heutigen fibromatösen Bedeutung verstand, konnte auch diese Arbeit nicht entscheidend in die pathogenetische Diskussion eingreifen. Über die Pathomechanik des neugebildeten, von der Palmaraponeurose ausgehenden Gewebes schreibt HERZOG: "Die Neubildungen sind also nicht mehr angeschlossen an die sehnige Funktion der Palmaraponeurose, sondern bedeuten ein die Funktion hinderndes Fremdgewebe, wenn sie sich hauptsächlich auch in der Längsrichtung ausdehnen!" Eine detaillierte Vorstellung über die Art und Weise, wie das Fremdgewebe störend in die Normalfunktion eingreife, wird allerdings noch nicht gegeben.

1975 legten HUNTER und OGDON eine rasterelektronenmikroskopische Arbeit vor, in der aus der Faser- und Fibrillenanordnung Rückschlüsse auf die mechanischen Eigenschaften des "unreifen" und "reifen" Dupuytren-Gewebes vorgenommen werden. HUNTER und OGDON kommen anhand ihrer Befunde zu dem Schluß, daß das unreife Dupuytren-Gewebe aufgrund seiner Fibrillenunordnung eine geringe Zugfestigkeit bei beträchtlicher Dehnbarkeit ("little tensile strength but considerable extensibility") und das reife, geordnete und kompakte Gewebe eine sehnenartige Zugfestigkeit bei nur geringer Dehnbarkeit habe. Der störende Einfluß des Dupuytren-Gewebes ("malfunction, dysfunction") wird auf eine an sich physiologische, reaktive Bindegewebsadaptation zurückgeführt, deren pathologische Bedeutung lediglich darin bestehe,

daß sie fehl am Platz sei. Neben die in der Dermis und Aponeurose durch Fibrillenumstrukturierung erfolgende "passive Kontraktur" stellen HUNTER und OGDON auch noch eine "aktive Kontraktion", die durch die von GABBIANI und MAJNO beschriebene Zellaktivität hervorgerufen werde.

Die Vorstellung einer "passiven Kontraktur", bedingt durch eine strukturelle und damit mechanisch-funktionelle Transformation unreifen zu reifen Dupuytren-Gewebes, trifft nach unseren Untersuchungen auf den nicht im unreifen, sondern im gesunden Fasergewebe ablaufenden und mit entsprechenden Texturstörungen verbundenen pathologischen Prozeß zu. Die Bezeichnung einer 'passiven Kontraktur' erscheint jedoch schlecht gewählt und sollte durch den der funktionellen Störung gerechter werdenden Begriff einer zunehmenden Streckhemmung ersetzt werden.

Als Schlüssel zum Verständnis der Formalpathogenese der Dupuytrenschen Erkrankung erwies sich die auf allen Untersuchungsstufen abzeichnende Notwendigkeit, den Krankheitsprozeß aus der physiologischen Ruhebeugestellung der Finger und nicht - wie üblich - aus der unphysiologischen Fingerstreckstellung heraus zu interpretieren. Aus dieser Sicht lassen sich die krankhaften Veränderungen an Haut und Fingern, die allgemein als etappenweise fortschreitendes Hereingezogenwerden durch ein sich verkürzendes, schrumpfendes oder retrahierendes sehnenähnliches Substrat gedeutet werden, zwingender als eine in der spontanen Beugeverschiebung erfolgende bindegewebige Fixierung der volaren Weichteile und damit als Behinderung der Fingerstreckfähigkeit verstehen. Die Grundzüge des erarbeiteten pathogenetischen Konzepts werden anhand des in den Figuren 6 a und b wiedergegebenen Schemas dargestellt.

"Nicht bloß die Aponeurose, auch das anliegende Binde- und Fettgewebe" (LANGHANS, 1887) bzw. der von MacCALLUM und HUESTON (1962) als "fibro-fatty layer" bezeichnete Subkutanraum werden in vielen - so auch den eigenen - Untersuchungen als Krankheitsursprung und -sitz ausgewiesen (ANDERSON, 1891; KANAVEL et al., 1929; MEYERDING et al., 1941; HORWITZ, 1942; LUCK, 1959;

MacCALLUM und HUESTON, 1962 u.a.). Struktur und Dynamik des normalen wie pathologisch veränderten subkutanen Bindegewebes lassen sich vereinfachend am Schema eines Scherengitters demonstrieren, das in Bau und Funktion weitgehend dem System der die subkutane Bindegewebstextur bestimmenden Hautfesseln gleicht. In dem untersuchten, als repräsentativen anatomischen Normalbefund angesehenen prätendinösen Gewebsraum der distalen Handzone konnten keine aus der Aponeurose in den Fingerbereich ziehenden Faserformationen gefunden werden (PAILLARD, 1827; THOMINE, 1974). Die in dieser Zone Haut und Ringbänder verbindenden Hautfesseln bilden eine Knautsch- und Pufferzone, in der die durch die Fingerbewegungen induzierten Gewebeverschiebungen abgefangen und kaum in die Hohlhand weitergeleitet werden. Das Öffnen und Schließen der beweglichen Gitterschere (Fig. 6 a) erlaubt eine

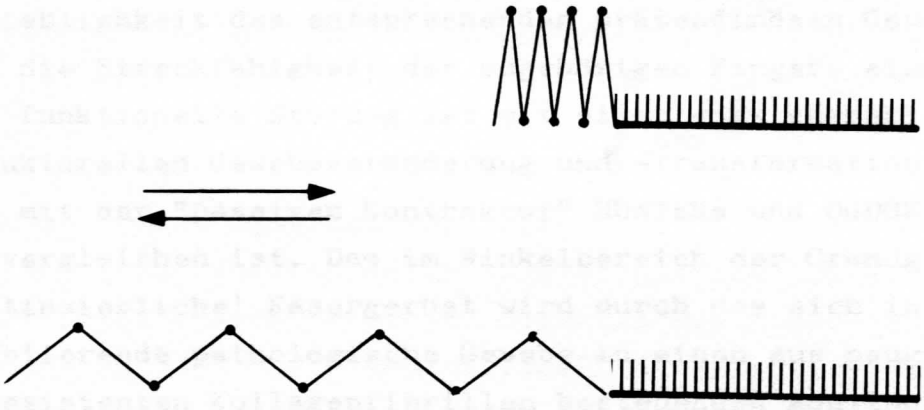

Fig. 6 a

Streckung bzw. Stauchung und Kürzung des digitalen Gewebsbereiches, ohne daß sich eine nennenswerte mechanische Belastung des von der Aponeurose und ihren kurzen Hautfesseln durchsetzten Subkutanraums der Hohlhand erkennen läßt.

Werden im Erkrankungsfall umschriebene Bereiche des in der Fingerbeugestellung geschlossenen, vertikal gegliederten Scherengitters durch neugebildetes Gewebe in ihrer freien Beweglichkeit behindert (Fig. 6 b), so werden die Streckver-

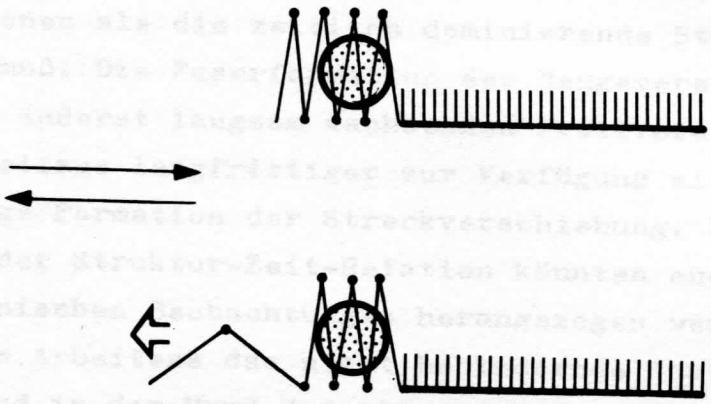

Fig. 6 b

schieblichkeit des entsprechenden prätendinösen Gewebes und damit die Streckfähigkeit des zugehörigen Fingers eingeschränkt. Die funktionelle Störung ist mit einer ganz charakteristischen strukturellen Gewebsveränderung und -transformation verbunden, die mit der "passiven Kontraktur" HUNTERs und OGDONs durchaus zu vergleichen ist. Das im Winkelbereich der Grundgelenke 'diskontinuierliche' Fasergerüst wird durch das sich interfaszikulär etablierende pathologische Gewebe in einen aus neugebildeten und präexistenten Kollagenfibrillen bestehenden kontinuierlichen Bindegewebskörper verwandelt. Damit aber wird die Möglichkeit geschaffen, die bei Streckung der Finger gegen einen subkutanen Widerstand sich aufbauenden Zugkräfte über die nicht mehr 'dehnbare' Pufferzone hinweg nach distal und proximal fortzuleiten (Fig. 6 b; grünes Band). Diese Kräfte müssen für die tendiniforme Ausdifferenzierung des aus neugebildeten und präexistenten Fasern sich zusammensetzenden Dupuytren-Gewebes verantwortlich gemacht werden. Es kommt zu dem von GOYRAND beschriebenen Bild neuformierter Faserstränge, die die unphysiologisch belasteten, zu sehnenartigen Bändern hypertrophierten Aponeurosenlängszügel (LUCK, 1959; HUESTON, 1974) mit den Phalangen verbinden.

Daß der bestimmte Faserformationen 'einzementierende' Prozeß gerade den Zustand der Beugeverschiebung fixiert, erscheint aufgrund des langsamen, schleichenden Krankheitsverlaufs nicht nur nicht verwunderlich, sondern im Bereich des zu Erwartenden. Für die Finger III bis V stellt die stärkere Beugung aller Gelenke die spontan eingenommene Ruhestellung dar, deren Faserformationen als die zeitlich dominierende Struktur angesehen werden muß. Die Faserformation der Beugeverschiebung steht somit dem äußerst langsam wachsenden Proliferationsprozeß (MILLESI, 1959) weitaus langfristiger zur Verfügung als die meist nur flüchtige Formation der Streckverschiebung. Extreme Verschiebungen der Struktur-Zeit-Relation könnten auch zur Erklärung der klinischen Beobachtungen herangezogen werden, daß in der Hand des Arbeiters das nicht behindernde Knotenstadium (EARLY, 1962) und in der Hand des alten und invaliden Menschen das progressive Krankheitsstadium (HUESTON, 1963) vorherrschen. Im ersten Fall wäre eine Fixierung der ausnahmsweise dominierenden Streckformation denkbar - im zweiten Fall ist die der 'Einzementierung' länger zur Verfügung stehende Beugeformation mehr als offenkundig. Es wäre wünschenswert, diese rein spekulativen Deutungen an entsprechenden Handpräparaten nachprüfen zu können.

In allen traditionellen Vorstellungen, in denen der Kontraktionsvorgang eine zentrale Rolle spielt, besteht ein mehr oder weniger ungelöster Widerspruch zwischen dem hyperplastischen, 'raumfordernden' Neubildungsprozeß auf der einen und dem 'volumenreduzierenden' Schrumpfungs- bzw. Retraktionsvorgang auf der anderen Seite. So läßt LUCK z.B. das noduläre Proliferationsstadium in ein Involutionsstadium übergehen, das einer Kontraktion im Knotenbereich gleichkomme. Aber von LUCK selbst kann das bis zur Knotenauflösung gehende Involutionsstadium letztlich nicht als ein volumenreduzierender, sondern lediglich als ein gewebstransformierender Prozeß beschrieben werden: "In this stage, the fibroblasts of the nodule align themselves with the major lines of stress that pass through the nodules." MacCALLUM und HUESTON, die ebenfalls auf den scheinbaren Widerspruch einer zur Schrumpfung führenden Hyperplasie hinweisen, sehen die

Lösung des Problems in einer mit den Neubildungsprozessen eng verbundenen "Fibrosierung" des Gewebes, ohne damit jedoch letztlich eine verständliche Lösung anbieten zu können. Und auch bei der in den letzten Jahren so viel Zustimmung gefunden habenden Annahme einer Substratverkürzung dank aktiver, 'myoider' Zellleistung, für die sich allerdings unter Berücksichtigung kontraktionsphysiologischer Kriterien kein sicheres morphologisches Korrelat finden läßt, erscheint es nur sehr schwer verständlich, daß von den millimetergroßen, wirbelartig strukturierten Zellknoten, die in ein mehr oder weniger dicht gepacktes Fasergewebe eingeschlossen sind (vgl. Abb. 19 a + b), eine Längenreduzierung um bis zur Hälfte der Ausgangslänge (HUESTON, 1974) ausgehen kann. Die scheinbar widersprüchlichen Vorgänge werden erst verständlich, wenn man die mit der Dupuytrenschen Erkrankung verbundenen Struktur- und Funktionsstörungen als eine im Zustand der Beugeverschiebung und Stauchung erfolgende 'Einzementierung' vorgegebener Faserformationen durch eine Gewebsneubildung erklärt. So gut wie alle klinischen und pathologisch-anatomischen Befunde der Erkrankung lassen sich unter Zugrundelegen dieses 'kontrakturfreien' Konzepts widerspruchsfrei verstehen. Darüber hinaus stellt sich das Dupuytrensche Leiden aus dieser Sicht als eine Erkrankung dar, die sich lediglich durch ihre von der lokalen Bindegewebsstruktur und -dynamik bestimmte phänotypische Prägung, nicht jedoch durch ihre gewebliche Ausgangssubstanz bzw. ihr gewebliches Verhalten von den mit ihr häufig korrelierten Fibromatosen auf der Fingerstreckseite, im Penisschaft und in der Fußsohle unterscheidet.

Die u.a. von LUCK für seine Involutionstheorie in Anspruch genommene, in vielen Deskriptionen und auch im eigenen Untersuchungsgut bestätigte Beobachtung, daß weniger die proximalen als die gelenksnahen distalen knotigen Veränderungen zu Faltenbildungen und zu Beeinträchtigung der Fingerbeweglichkeit führen, kann ohne Annahme eines bestimmten aktiven Substratverhaltens allein aus der lageabhängigen, unterschiedlichen Störung präexistenter Faserstrukturen und -funktionen hinreichend erklärt werden. Von den meist großen proximalen Knoten, die sich

zwischen den an der Streck- und Beugeverschiebung nur einen geringen Anteil nehmenden kurzen Hautfesseln der Aponeurosenlängszügel ausbreiten, ist so gut wie keine funktionelle Behinderung zu erwarten, während dies bei Lokalisation der Veränderungen innerhalb der großen Verschiebungen und Verformungen ausgesetzten distalen Faserstrukturen fast immer der Fall sein muß. Diesen unterschiedlichen funktionellen Störungen entsprechend kommt es auch zu unterschiedlichen funktionsgeprägten makroskopischen und mikroskopischen Ausdifferenzierungen. Während die proximalen Knoten häufig eine über viele Jahre und Jahrzehnte hinweg bestehende Formkonstanz aufweisen, die u.a. in den Eigenbeobachtungen von CORLETTE (1944) und MOORHEAD (1956) bestätigt werden, entwickeln sich aus den primär meist ebenfalls als Knoten imponierenden distalen Läsionen in mehr oder weniger kurzer Zeit palpable Strangformationen (li. Hand H : re. Hand H) als Ausdruck der auf diese Knoten einwirkenden Zugkräfte. Die von GOSSET beschriebene "gewebsspezifische" Formentwicklung - "we believe that the bands and nodules represent two distinct forms, which originate in different tissues" - läßt sich anhand der eigenen Untersuchungsergebnisse auf eine 'funktionsspezifische', von adynamischer und dynamischer Belastung geprägte Formentwicklung zurückführen.

Die Gleichförmigkeit des stets nach distal geöffneten Schleifen- und Faltenbildes (vgl. auch KANAVEL et al.; CONWAY; LUCK) sowie die Beobachtung, daß weder die Faltenbildungen noch die Fingerverkrümmung über das von der Ruhebeugeverschiebung und -stellung geprägte Relief- und Positionsbild hinaus gehen, müssen als weiteres Indiz für die Richtigkeit des Konzepts einer 'kontrakturfreien', aus der Ruhebeugestellung hervorgehende Formalpathogenese angesehen werden. Wäre die Vorstellung richtig, daß "die Haut von den sich verdickenden und verkürzenden subkutanen Fasern zu einer oder mehreren Trichterbildungen ('dimples') hereingezogen" (CONWAY) werde, müßte aufgrund der vor allem im basalen Fingerbereich sowohl nach proximal wie nach distal verspannten Hautfesseln anstelle des zu beobachtenden einheitlichen Faltenbildes eine Faltenvielfalt erwartet werden, in der sich

auch 'umgekehrte', nach proximal geöffnete Falten finden. Und schließlich ist aus der Annahme eines 'sehnenähnlichen' Kontraktionsprozesses nicht der vor allem in frühen Beschreibungen (vgl. DOBERAUER, 1902) vielfach erwähnte Befund zu erklären, daß es im fortgeschrittenen Krankheitsstadium mit flektiertem Endglied nicht zum Einbohren der Fingerkuppe in die Hohlhand kommt (Hand I). Die Tatsache, daß die Position der 'maximalen' Ruhestellung nicht überschritten wird, kann nur aus dem Befund eines die Faserformation dieser Stellung fixierenden Prozesses verständlich gemacht werden. So werden z.B. maximale, nicht einbohrende Beugungen mit erheblichem Streckdefizit nur an den Fingern III bis V gefunden, für die eine solche stark flektierte Haltung durchaus üblich ist - nicht jedoch an Zeigefinger und Daumen, an denen das stets geringere Streckdefizit mit den für diese Finger typischen Ruhestellungen voll übereinstimmt. In diesem Zusammenhang erscheint eine Beobachtung des amerikanischen Chirurgen MOORHEAD von Interesse, der in der Beschreibung seiner eigenen Erkrankung (1956) auf ein Zeichen aufmerksam macht, das als Hinweis auf eine Gewebsarretierung in der Beugestellung gewertet werden kann: "... that extension of the ring finger caused wrinkling of the ulnar border of this palm. I have noticed and called attention to this test, which apparently denotes adhesions of the unterlying fascia in early or established cases."

Die tendiniforme Umstrukturierung des Dupuytren-Gewebes (HERZOG, 1944; LAGIER und RUTISHAUSER, 1956), die sich ebenso im makroskopischen wie im mikroskopischen Präparat darstellt, muß aus dem allgemein-biologischen Prinzip des formbildenden Einflusses der Funktion (PETERSEN, 1935) erklärt werden, dem auch das Bindegewebe unterworfen ist. So hat z.B. REHN nachweisen können, daß sich ein Strang locker zusammengedrehten Bindegewebes, der unter Muskelzug gestellt wird, der Zugrichtung entsprechend in Sehnengewebe umwandelt. Den gleichen formbildenden Mechanismus, am Beispiel der sehnenförmigen Transformation der bei der sog. LOWMANschen Operation in die Bauchdecken eingebrachten Fascia-lata-Streifen demonstriert, macht LUCK "als Ursache für die Strang-

bildung im Fall der Dupuytrenschen Kontraktur" verantwortlich. Auch BORST hat in dem ASCHOFFschen Lehrbuch (1936) darauf hingewiesen, daß sich in Sehnenwunden durch Wucherung fibroblastischer Zellen ein Substrat bilde, "das weitgehend Ähnlichkeit mit normaler Sehne" hat. Die adäquate formale Adaptation des Sehnenregenerats konnte in jüngerer Zeit durch die experimentellen Untersuchungen POTENZAs bestätigt werden. Als Voraussetzung des formbildenden Einflusses der Funktion bzw. Belastung muß das Vorhandensein einer Gewebsmasse angesehen werden, "an der diese Belastung angreifen kann und die dabei nicht von vornherein zerstört wird" (PETERSEN). Genau diese Voraussetzung wird aber mit dem sich zwischen den aufgerichteten Hautfesseln ausbreitenden Proliferationsgewebe geschaffen. Das in sich mobile und dehnbare Scherengitter der Retinacula cutis wird durch die Interposition des Fremdgewebes in einen kompakten Bindegewebskörper verwandelt, der sich unter dem Einfluß der längsgerichteten Kraftlinien, die durch Zug an der nur noch eingeschränkt dehnbaren subkutanen Faserformation (Ischämiezeichen) induziert werden, sehnenartig umbildet.

Der Vorgang der formalen Stressadaptation ist - wie HUNTER und OGDON anhand ihrer rasterelektronenmikroskopischen Untersuchungen betonen - nicht mit einer einfachen Umschichtung zu vergleichen, er muß vielmehr als ein sehr komplexer, von Auf- und Abbauprozessen begleiteter Vorgang angesehen werden. Für letzteren müssen die in unterschiedlicher Häufigkeit anzutreffenden histiozytären Zellelemente (WASSILEV und CHOUCHKOV, 1972; KATENKAMP und STILLER, 1976) ebenso verantwortlich gemacht werden, wie die von NEMETSCHEK-GANSLER und Mitarbeitern (1977) als Abbauprodukte gedeuteten intra- und extrazellulären, periodisch gebänderten Assoziate.

Die Vorstellung der funktionsadaptierten Bindegewebsdifferenzierung geht von der Annahme aus, "that fibroblast can sense an orientational stress and respond to it by laying down collagen along the resultant lines of force, thereby counteracting the initial stress" (HUNTER und OGDON, 1975). Die

keine volumenverkleinernde, sondern eine volumenerhaltende, isometrische Kontraktion anzeigende fibrilläre Zytoplasmastruktur (Mikrofilamente) proliferierender Fibroblasten (WOHLFARTH-BOTTERMANN, 1977; ISENBERG et al., 1976) muß als morphologisches Korrelat der bis an und in den Zellbereich fortgeleiteten Stresswirkung verstanden werden, der vor allem jene Zellen ausgesetzt sind, die sich in den dynamisch belasteten Gewebsbereichen finden. Eine solche belastungsabhängige Zytostruktur ließ sich im eigenen Untersuchungsmaterial feststellen. Fibroblasten mit muskelähnlichem Filamentbesatz wurden ganz überwiegend in den bewegten distalen, kaum hingegen in den auffallend formkonstanten proximalen Knoten gefunden. Eine ähnliche Beobachtung konnten Hak Fai CHIU und Mitarbeiter machen, die in den von ihnen als Frühstadium beschriebenen Knotenformen ebenfalls keine Myofibroblasten fanden.

Die Dupuytrensche Erkrankung stellt sich als eine fibromatöse Gewebsbildung dar, die sich in dem komplex strukturierten Raum zwischen der Haut und dem sich aus Aponeurose und Ringbändern zusammensetzenden basalen Fasergerüst ausbreitet. Pathomechanik und Pathogenese der fibromatösen Veränderungen sind aus der Interaktion zwischen dem neugebildeten Gewebe und den präexistenten Fasern hinreichend zu erklären. Damit findet auch die immer wieder angezweifelte und nur mit dem Hinweis auf die "große anatomische Variabilität" (STACK, 1973) zu verteidigende Konzeption einer "anatomischen" Krankheitsausbreitung eine verständliche, der Diskrepanz zwischen anatomischem und pathologisch-anatomischem Befund gerecht werdende Interpretation. Das pathologische Substrat ist nur mittelbar mit den von ihm eingeschlossenen anatomischen Faserformationen zu identifizieren - als wesentliches formprägendes Moment ist die keineswegs einheitliche Bindegewebsdynamik zu verstehen, der das zell- und faserreiche Fremdgewebe ausgesetzt ist. Morphologische Äquivalente der formprägenden unterschiedlichen Belastungen lassen sich sowohl im makroskopischen wie im mikroskopischen Bereich feststellen. In diesem Zusammenhang sind auch die von NEMETSCHEK und Mitar-

beitern 1976 veröffentlichten Befunde einer Fibrillendesaggretation, die in den eigenen Untersuchungen bestätigt werden konnten, zu erwähnen. Aufgrund der vorliegenden synoptischen morphologischen Untersuchungen sind diese Befunde jedoch nicht - wie zunächst angenommen - als Primärschädigung i.S. eines ätiologischen Moments, sondern als morphologisches Korrelat der unterschiedlichen Belastungen anzusehen, denen das sich vergrößernde, hyperplastische Fasergewebe ausgesetzt ist.

Mit dem aufgezeigten pathogenetischen Konzept können die erstmals von LEDDERHOSE (1897) geforderten "anatomischen und physiologischen Gründe" charakterisiert und dargestellt werden, denen zufolge die in Hand und Fuß gleichen fibromatösen Veränderungen zu unterschiedlichen Krankheitsbildern führen. Bei den Fibromatosen handelt es sich - wie die Beispiele der mit der Dupuytrenschen Erkrankung häufig korrelierten Veränderungen über der Streckseite der Fingermittelgelenke ('knuckle pads'), im Penisschaft und in der Fußsohle zeigen (SKOOG, 1948; HUESTON, 1963; HAUSER, 1975) - um proliferierende Bindegewebserkrankungen, deren Ausdifferenzierung und funktionale Bedeutung vorwiegend von Struktur und Dynamik des lokalen Wirtsgewebes bestimmt werden. Die Dupuytrensche Erkrankung präsentiert sich aus dieser Sicht zwar als eine besonders profilierte, jedoch keineswegs atypische Fibromatosenform. Die von GABBIANI und MAJNO (1972) als vorwiegend zellreich beschriebenen 'knuckle pads' müssen als Gewebsproliferate verstanden werden, die sich in einer der bevorzugten Gelenksstellung entsprechenden, gedehnten Bindegewebsformation ausbreiten und daher weniger gestreckt als gestaucht werden. Im Fall der Induratio penis plastica läßt sich sogar eine mit den Vorgängen an der Hand durchaus vergleichbare pathomechanische Wirkung feststellen. Die sich im nicht errigierten Penisschaft etablierenden fibromatösen Plaques führen durch Behinderung der lokalspezifischen Bindegewebsdynamik zu einer Deviation des Schaftes erst bei Errektion (BYSTRÖM u. RUBIO, 1976). Der aus der gewohnheitsmäßigen Betrachtung der gestreckten Hand sich anbietende, die pathoge-

netischen Vorstellungen so entscheidend prägende Kontrakturbegriff wird bei der Peniserkrankung nicht im entferntesten in Betracht gezogen. Im Bereich der Fußsohle etablieren sich die subkutanen knotigen Veränderungen vorwiegend im medialen mittleren Anteil (LEDDERHOSE, 1897; SKOOG, 1948), der aufgrund seiner adynamischen Bindegewebstextur (eigene, nicht veröffentlichte Schnittbilduntersuchungen) keine spezifische Substratdifferenzierung oder -wirkung erwarten läßt.

Zum Abschluß sei auf interessante klinische Beobachtungen verwiesen, die die pathogenetische Bedeutung der in unseren Untersuchungen herausgestellten anatomisch-funktionellen Einheit von Haut und Hautfesseln unterstreichen. HUESTON (1974) und GONZALEZ (1974) haben nachweisen können, daß sich unter Vollhautlappen sowohl nach limitierter Fasziektomie wie nach Fasziotomie keine Rezidive bilden. Die aus diesen unerklärlichen Befunden von HUESTON (1976) abgeleitete "geheimnisvolle Kontrollfunktion" der Haut über den Subkutanraum und "die dort stattfindende Myofibroblastenproduktion" stellt sich als die nicht immer beachtete, bereits von BAUM angesprochene enge anatomisch-funktionelle Beziehung der auch und gerade in ihren 'mobilen' Arealen einen einheitlichen Bindegewebskörper bildenden dermalen und subdermalen Bindegewebsstrukturen dar. Mit Einbringen eines Vollhautlappens wird diese Einheit zerstört und das subkutane Fasergerüst veränderten, keineswegs mehr mit der Haut korrelierten dynamische Belastungen ausgesetzt. Für die Klinik könnte sich bei weiteren Bestätigungen der von der Faserstruktur und -dynamik geprägten Pathomechanik und Pathogenese einmal die Folgerung ergeben, die empirisch gut begründbare Spätoperation als rein symptomatische Therapie gegen eine als Kausaltherapie zu verstehende, das subkutane Fasergewebe pathogenetisch günstigeren Bedingungen aussetzende Frühoperation mit Vollhautdeckung auszutauschen. Vielleicht könnten damit die lange prä- und postoperative Morbidität sowie die hohe Rezidivquote, die das Krankheitsbild so entscheidend prägen, ganz wesentlich gesenkt und der Natur eines 'Bagatelleidens' angepaßt werden.

MATERIAL UND UNTERSUCHUNGSMETHODEN

Die klinisch-morphologischen Untersuchungen erfolgten am nicht handchirurgisch-selektierten Krankengut der poliklinischen Allgemeinambulanz der Chirurgischen Universitätsklinik Heidelberg. Zur standardisierten, maßstabsgleichen fotografischen Befunderfassung hatte sich das 'Auto-Objektiv' "Medical-NIKKOR-C" (1 : 5,6; f = 200 mm) der Firma Nikon dank des fixen, durch entsprechende Vorsatzlinsen modifizierbaren Objektabstandes, der eingebauten Ringblitzautomatik sowie der Möglichkeit der sofortigen Bildmarkierung besonders bewährt.

Die diaskopischen Untersuchungen von Längsschnitten erwachsener Hände wurde ermöglicht durch die von v.HAGENS erarbeitete Präpariertechnik der Imprägnierung biologischen Gewebes mittels polymerisierender Kunststoffe. Diese Untersuchungsmethode erlaubt u.a. die Konservierung makroskopischer Gewebsschnitte in beliebiger Dicke und bietet darüber hinaus den großen Vorteil, durch Auswahl geeigneter Kunststoffmischungen - insbesondere von Epoxid-, Acryl- und Polyesterharzen - die Transparenz der imprägnierten Großschnitte so abzustimmen, daß bestimmte Gewebestrukturen elektiv sichtbar gemacht werden können. Zur detaillierten Darstellung der bindegewebigen Faserstrukturen der Hand mußte der Brechungsindex der polymerisierten Imprägnate im Bereich $n_D \sim 1,45$ bis 1,50 liegen. Er war somit etwas kleiner als der mittlere Brechungsindex menschlichen Gewebes, der nach SPALTEHOLZ (1924) $n_D \sim 1,55$ beträgt. Das anfangs aufgetretene Problem der Luftblasen (z.B. Abb. 15 b und d) konnte durch eine verbesserte Kunststofformulierung eliminiert werden.

Präpariert wurden 9 Hände Erwachsener (3 Operationspräparate, 6 Leichenhände) sowie ein isolierter, kontrakter Kleinfinger und das der Hand F.W. entnommene Probeexzisat. Die Hände wurden vor Eintritt oder nach Lösen der Totenstarre zur Gewinnung eines Einblicks in die Faserdynamik in unterschiedlichen Fingerstellungen (gestreckt, halboffen, zur Faust geschlossen) einge-

froren. Von diesen Präparaten wurden mittels Bandsäge mediane und paramediane Längsschnitte aus den Fingerstrahlbereichen entnommen. Die Schnittdicke betrug 2 - 4 mm. Danach Formalinfixierung nach Entwässerung über eine Alkohol- oder Acetonreihe. Die so vorbereiteten Schnitte wurden mit Methylenchlorid durchtränkt, das durch Ausnutzen von Dampfdruckdifferenzen im Vakuum gegen die unpolymerisierten Kunststoffmischungen ausgetauscht wurde. Die Aushärtung der Schnitte erfolgte zwischen Folien, nach deren Wegnahme die makroskopische und mikroskopische Diaskopie vorgenommen wurde.

Zur konventionellen licht- und elektronenmikroskopischen Untersuchung standen Gewebsproben zur Verfügung, die intraoperativ aus 30 Händen mit Dupuytrenscher Erkrankung und aus 3 Händen ohne Dupuytrensche Erkrankung (normales Aponeurosenvergleichsmaterial) gewonnen wurden.

Das zur lichtmikroskopischen Untersuchung bestimmte Gewebe wurde in Glykolmethacrylat (NEMETSCHEK et al., 1972) eingebettet. Die Färbung der Dünnschnitte erfolgte mit Toluidin-Blau oder mit Hämatoxylin und Eosin.

Das zur elektronenmikroskopischen Untersuchung unter der Lupenbrille selektierte und zurecht geschnittene Gewebe wurde in 4 %iger Glutaraldehydlösung fixiert, die mit Phosphatpuffer auf pH 7,2 eingestellt und mit Glucoselösung isoosmotisch gemacht war. Fixierungsdauer 1 h bei Zimmertemperatur; nach Waschen mit isoosmotisch eingestelltem Phosphatpuffer (pH 7,2) erfolgte die Nachfixierung mit entsprechend eingestellter 1 %iger OsO_4-Lösung bei 4°C. Nach Entwässerung über aufsteigende Alkoholreihe und Propylenoxid wurden die Proben in Epoxidharz eingebettet. Anfertigung der Semi- und Ultradünnschnitte mit einem Servall-Ultramikrotom MT-II. Kontrastierung der Schnitte zur zytologischen Analyse mit UO_2- und Bleihydroxoionen bzw. zur besseren Darstellung der Kollagenquerstreifung mit PWS und Uranylacetat. Die Untersuchungen selbst konnten an einem Elektronenmikroskop Ia der Firma Siemens durchgeführt werden.

ZUSAMMENFASSUNG

Anhand vergleichender morphologischer Studien wird die Formalpathogenese der Dupuytrenschen Erkrankung erstmals aus den Störungen der lokalspezifischen Bindegewebsstruktur und -dynamik abgeleitet. Sie stellt sich als ein nicht mit Kontraktionsvorgängen und -mechanismen behafteter fibromatöser Krankheitsprozeß dar.

In dem für die Erkrankung als repräsentativ anzusehenden prätendinösen Gewebsraum finden sich - sieht man von der Dermis ab - keine aus der Handzone in den Fingerbereich ziehenden kontinuierlichen Faserstrukturen. Die in- und auseinanderweichenden Faserformationen der Aponeurose und der Ringbänder bilden ein diskontinuierliches Fasergerüst, das einen dichten Besatz unterschiedlich dynamisch belasteter Hautfesseln trägt. Als interessanter Nebenbefund zeigte sich, daß im palmo-digitalen Übergangsbereich alle prätendinösen Subkutanfasern als Hautfesseln fungieren, die keine eigenständigen, von der Gewebedynamik unabhängigen faszialen oder ligamentären Faserstrukturen erkennen lassen.

Als Schlüssel zum Verständnis der bisher nur widersprüchlich zu beschreibenden Formalpathogenese erwiesen sich die auf allen Untersuchungsstufen erkennbaren Befunde, die die Dupuytrensche Erkrankung als einen fibromatösen Krankheitsprozeß ausweisen, der sich nicht aus der Fingerstreckstellung, sondern aus der zeitlich dominierenden Ruhebeugestellung der Finger entwickelt. Durch das sich interfaszikulär ausbreitende, proliferierende Gewebe wird das subkutane Fasersystem in der von der Beugeverschiebung geprägten Parallelformation gleichsam 'einzementiert' und in seiner für die Fingerstreckung so unerläßlichen Scherbeweglichkeit und 'Dehnbarkeit' behindert. Durch diese Störungen der Faserdynamik wird das sich aus neugebildeten und präexistenten Fasern der Subkutis zusammensetzende Dupuytren-Gewebe bewegungsinduzierten Zugbelastungen ausgesetzt, die für seine histologische Ausdifferenzierung mitverantwortlich gemacht werden müssen.

LITERATUR

AMAT,Ch.: De la maladie de Dupuytren. Gazette médicale de Paris, 1886. Nr. 3,25 und Nr. 4,39

ANDERSON,W.: Lectures on contraction of the fingers and toes; their varieties, pathology and treatment.
Lancet 1891, 11. Juli, p. 57 (zit.n.COENEN)

ARBUTHNOT LANE: Flexions of the fingers.
Guys hospital reports. 1886, p. 53

BAUM: Zur Lehre von Dupuytren's permanenter Fingercontractur.
Zbl. Chir. 9, 129 - 134 (1878)

BOJSEN-MØLLER,F., SCHMIDT,L.: The palmar aponeurosis and the central spaces of the hand.
J.Anat. 117, 55 - 68 (1974)

BORST: zit. n. ASCHOFFs Lehrbuch der pathologischen Anatomie, 8. Auflg., Bd. I, S. 558. Jena: G. Fischer (1936)

BOYER,A.: Abhandlungen über die chirurgischen Krankheiten und über die dabei angezeigten Operationen. Aus dem Franz. übersetzt von K.TEXTOR, 11. Bd., S. 55 - 56. Würzburg: Stahel'sche Buchhdlg. (1840)

BROADBENT,Th.R.: Dupuytren's contracture - observations on pathology.
Rocky Mount.med.J., 52, 1087 (1955)

BUCK-GRAMCKO,D.: Die Dupuytren'sche Kontraktur.
Orthopäde 5, 39 - 45 (1976)

BUCKLEY,I.K., PORTER,K.R.: Cytoplasmic fibrils in living cultured cells. A light and electron microscope study.
Protoplasma 64, 349 - 380 (1969)

BUNNELL,S.: Surgery of the Hand, 3rd ed. Philadelphia: Lippincott (1956)

BYFORD,W.H.: The pathogenesis of Dupuytren's contraction of the palmar fascia.
Med.Rec. 100, 487 - 491 (1921)

BYSTRÖM,J., RUBIO,C.: Induratio penis plastica (Peyronie's disease).
Scand.J.Urol.Nephrol. 10, 12 - 20 (1976)

CHIU Hak Fai, McFARLANE,M.: Pathogenesis of Dupuytren's contracture: a correlative clinical-pathological study.
J.Hand Surg. 3, 1 - 10 (1978)

CHUFFART: Des affections rhumatismales du tissu cellulaire souscutané.
Thèse, Paris 1886

CLARKSON,P.: Observations on Dupuytren's disease. In: Dupuytren's disease, edited by HUESTON,J.T. and TUBIANA,R., G.E.M. Monograph I p. 63 - 65, Edinburgh, London: Churchill Livingstone (1974)

CLELAND,J.: On the cutaneous ligaments of the phalanges.
J.Anat.Physiol. 12, 526 - 527 (1878)

CLINE,H.: 1808 - zit. n. WINDSOR,J. 1834 (s. dort)

COENEN,H.: Die Dupuytrensche Fingerkontraktur.
Erg.Chir.Orthop. 10, 1170 - 1196 (1918)

CONWAY,H.: Dupuytren's contracture.
Am.J.Surg. 87, 101 - 119 (1954)

COOPER,A.: A treatise on dislocations, and on fractures of the joints, 524 - 525. London: Longman (1822)

CORLETTE,C.E.: Dupuytren's contracture.
Med.J.of Australia, Vol. II -31st year, 177 - 182 (1944)

CRITCHLEY,E.M.R., VAKIL,S.D., HAYWARD, H.W., OWEN,V.M.H.: Dupuytren's disease in epilepsy: result of prolonged administration of anticonvulsants.
J.Neurol.Neurosurg.Psych. 39, 498 - 503 (1976)

DAHMEN,G.: Feingewebliche und submikroskopische Befunde beim Morbus Dupuytren.
Z.Orthop. 104, 247 - 254 (1968)

DECKNER,K.: Die Dupuytrensche Kontraktur als ein Beispiel für das Zusammenwirken von Erbanlage und Umwelt für die Ausbildung eines variablen Merkmals.
Z.f.menschl.Vererb.- und Konstitutionslehre 22, 734 - 790 (1938)

DOBERAUER,G.: Ueber die Dupuytren'sche Fingerkontraktur.
Bruns' Beitr. 36, 123 - 138 (1902)

DUPUYTREN,M.: Leçons orales des clinique chirurgicale, faites a l'Hôtel-Dieu de Paris, tome premier, article premier, pp. 2 - 24. Paris: Germer Baillière (1832)

DUREL,L.: Essai sur la maladie de Dupuytren.
Thèse. Paris 1888 (zit.n.COENEN)

EARLY,P.F.: Population studies in Dupuytren's contracture.
J.Bone Jt.Surg. 44-B, 602 - 613 (1962)

EBSTEIN,W.: Zur Aetiologie der Dupuytren'schen Kontraktur.
Dtsch.Arch.f.klin.Med. 103, 201 - 217 (1911)

ENZINGER,F.M., LATTES,R., TORLONI,H.: Histological typing of soft tissue tumours.
WHO -Publication, Genf (1969)

FELDMEIER,Ch., HAUER,G., QVICK,L., WILHELM,K., GOKEL,J.M., HÜBNER,G., MEISTER,P., REMBERGER,K., AUMAILLEY,M., IJME,A., MÜLLER,P.K.: Die Dupuytrensche Kontraktur.
Langenbecks Arch.Chir. 347, 696 - 697 (1978)

FRANKE,W.W., SCHMID,E., OSBORN,M., WEBER,K.: Different intermediate-sized filaments distinguished by immunofluorescence microscopy.
Prc.Natl.Acad.Sci.USA, 75, No. 10, October (1978)

FREDET,P.: A propos de la maladie de Dupuytren.
Bull.Mém.Soc.Nat.Chir. 58, 440 (1932)

FROHSE,F.: Die Aponeurosis palmaris und digitalis der menschlichen Hand mit besonderer Berücksichtigung ihrer Funktion.
Arch.Anat.Physiol., Anat.Abtlg. 1906, 101 - 108

GABBIANI,G., RYAN,G.B., MAJNO,G.: Presence of modified fibroblasts in granulation tissue and their possible role in wound contraction.
Experientia 27, 549 - 550 (1971)

GABBIANI,G., MAJNO,G.: Dupuytren's contracture: fibroblast contraction?
Am.J.Path. 66, 131 - 146 (1972)

GABBIANI,G., HIRSCHEL,B.J., RYAN,G.B., STATKOV,P.R., MAJNO,G.: Granulation tissue as a contractile organ. A study of structure and Function.
J.exp.med. 135, 719 - 734 (1972)

GEGENBAUR,C.: Lehrbuch der Anatomie des Menschen, 6. verb. Auflg. erster Band, S. 434. Leipzig: Verlg. W. Engelmann (1895)

GIESEKING,R.: Ultramorphologie, In: Thema II; Bindegewebe.
Arch.Derm.Forsch. 244 (Kongreßbericht), 124 - 130 (1972)

GOKEL,J.M., HÜBNER,G.: Occurrence of Myofibroblasts in the different phases of morbus Dupuytren (Dupuytren's contracture).
Beitr.Path. 161, 166 - 175 (1977)

GOKEL,J.M., HÜBNER,G., MEISTER,P., REMBERGER,K.: Zur formalen Pathogenese des Morbus Dupuytren.
Verh.Dtsch.Ges.Path. 60, 474 (1976)

GONZALEZ,R.I.: Open fasciotomy and full thickness skin graft in the correction of digital flexion deformity In: Dupuytren's disease, edited by HUESTON,J.T. and TUBIANA,R., G.E.M. Monograph I, p. 123 - 127, Edinburgh, London: Churchill Livingstone (1974)

GOSSET,J.: Anatomie des aponévroses palmo-digitales. In: Maladie de Dupuytren, deuxième édition, par TUBIANA,R et HUESTON,J.T., Monographie G.E.M., 23 - 37, Paris 1972

GOSSET,J.: Dupuytren's disease and the anatomy of the palmodigital aponeuroses. In: Dupuytren's disease, edited by HUESTON,J.T. and TUBIANA,R., G.E.M. Monograph I, p. 11 - 23, Edinburgh, London: Churchill Livingstone (1974)

GOYRAND,G.: Nouvelles recherches sur la rétraction permanente des doigts.
Mém.Acad.roy.Méd., Paris 1833, 489 - 496

GRÄFENBERG,E.: Die Entwicklung der Knochen, Muskeln und Nerven der Hand.
Anat. Hefte 30, 5 (1905)

GRAPOW,M.: Die Anatomie und physiologische Bedeutung der Palmaraponeurose.
Arch.Anat.Physiol., Anat.Abtlg. 1887, 143 - 158

GRAY (1938): zit. n. STACK (1973): GRAY's anatomie, descriptive and applied. London: Longman (1860 et seq.)

GRAYSON,J.: The cutaneous ligaments of the digits.
J.Anat. 75, 164 - 165 (1941)

HAGENS,v.,G.: Impregnation of soft biological specimens with thermosettimg resins and elastomers.
Anat.Rec. (1979, im Druck)

HAUSER,W.: Zur Entstehung der Dupuytrenschen Kontraktur und der Induratio penis plastica.
Fortschr.Med. 93, 453 - 456 (1975)

HERZOG,E.G.: The aetiology of Dupuytren's contracture.
Lancet 1951 I, 1305

HERZOG,K.: Histogenese und Wesen der Dupuytrenschen Palmarkontraktur.
Dtsch.Z.Chir. 259, 356 - 418 (1944)

HORWITZ,Th.: Dupuytren's contracture. A consideration of the anatomy of the fibrous structures of the hand in relation to this condition, with an interpretation of the histology.
Arch.Surg. 44, 687 - 706 (1942)

HUESTON,J.T.: The incidence of Dupuytren's contracture.
Med.J.Austr. 2, 999 - 1002 (1960)

HUESTON,J.T.: Dupuytren's contracture.
Edinburgh, London: E. & S. Livingstone LTD. (1963)

HUESTON,J.T.: Aetiological questinos in Dupuytren's contracture. In: Dupuytren's disease, edited by HUESTON,J.T. and TUBIANA,R., G.E.M. Monograph I, p.29 - 36, Edinburgh, London: Churchill Livingstone (1974)

HUESTON,J.T.: Skin replacement in Dupuytren's contracture. In: Dupuytren's disease, edited by HUESTON,J.T. and TUBIANA,R., G.E.M. Monograph I, p. 119 - 122, Edinburgh, London: Churchill Livingstone (1974)

HUESTON,J.T.: The management of ectopic lesions in Dupuytren's contracture. In: Dupuytren's disease, edited by HUESTON,J.T. and TUBIANA,R., G.E.M. Monograph I, 145 - 147, Edinburgh, London: Churchill Livingstone (1974)

HUESTON,J.T., HURLEY,J.V., WHITTINGHAM,S.: The contracting fibroblast as a clue to Dupuytren's contracture. The Hand 8, 10 - 12 (1976)

HUNTER,J.A.A., OGDON,C.: Dupuytren's contracture II - scanning electron microscopic observations. Br.J.Plast.Surg. 28, 19 - 25 (1975)

IKLÉ,C.: Zur Histologie und Pathogenese der Dupuytrenschen Kontraktur. Dtsch.Z.Chir. 212, 106 - 118 (1928)

ISENBERG,G., RATHKE,P.C., HÜLSMANN,N., FRANKE,W.W.: Cytoplasmic actomyosin fibrils in tissue culture cells. Cett Tiss.Res. 166, 427 - 443 (1976)

JAHNKE,A.: Elektronenmikroskopische Untersuchungen über die Dupuytrensche Kontraktur. Zbl.Chir. 85, 2295 - 2303 (1960)

JAMES,J.I.P.: The genetic pattern of Dupuytren's contracture and idiopathic epilepsy. In: Dupuytren's disease, edited by HUESTON, J.T. and TUBIANA,R., G.E.M. Monograph I, pp. 37 - 42, Edinburgh, London: Churchill Livingstone (1974)

JANSSEN,P.: Zur Lehre von der Dupuytren'schen Fingercontractur, mit besonderer Berücksichtigung der operativen Beseitigung und der pathologischen Anatomie des Leidens. Arch.klin.Chir. 67, 761 - 789 (1902)

KANAVEL,A.B., KOCH,S.L., MASON,M.L.: Dupuytren's contraction. With a description of the palmar fascia, a review of the literature, and a report of twenty-nine surgically treated cases. Surg.Gyn.Obstet. 48, 145 - 190 (1929)

KATENKAMP,D., STILLER,D.: Die Dupuytrensche Palmarfibromatose - eine überschießende Reaktion des Gefäßmesenchyms? Ultrastrukturelle Untersuchungen. Zbl.allg.Path. 120, 91 - 98 (1976)

KATENKAMP,D., STILLER,D., SCHULZE,E.: Ultrastructural cytology of regenerating tendon - an experimental study.
Exp.Path. 12, 25 - 37 (1976)

KATENKAMP,D., STILLER,D.: Der Myofibroblast - eine kontraktile Bindegewebszelle.
Dt.Gesundh.-Wesen 32, 865 - 871 (1977)

KATENKAMP,D., STILLER,D.: Kontraktile Bindegewebszellen und Wundheilung. Die Funktion der myoiden Fibroblasten bei der reparativen Regeneration menschlicher Gewebe.
Z.Exper.Chirurg. 11, 17 - 26 (1978)

KOCHER,Th.: Behandlung der Retraktion der Palmaraponeurose.
Zbl.Chir. 27, 497 - 502 (1887)

KORN,E.D.: Biochemistry of actomyosin-dependent cell motility (a review).
Proc.Natl.Acad.Sci.USA 75, 588 - 599 (1978)

KREBS,H.: Erfahrungen bei 350 operativ behandelten Dupuytrenschen Kontrakturen.
Langenbecks Arch.Chir. 338, 67 - 80 (1975)

KROGIUS,A.: Neue Gesichtspunkte zur Ätiologie der Dupuytrenschen Fingerkontraktur.
Zbl.Chir. 47, 914 - 918 (1920)

KROGIUS,A.: Studien und Betrachtungen über die Pathogenese der Dupuytren'schen Fingerkontraktur.
Acta Chir.Scand. 54, 33 - 50 (1921)

LAGIER,R., RUTISHAUSER,E.: Anatomie pathologique et pathogénie de la maladie de Dupuytren.
La Presse Médicale 64, 1212 - 1216 (1956)

LANGHANS: zit. n. KOCHER 1887 (s. dort)

LANDSMEER,J.M.F.: Atlas of anatomy of the hand. Edinburgh, London, New York: Churchill Livingstone (1976)

LARSEN,R.D., TAKAGISHI,N., POSCH,J.L.: The pathogenesis of Dupuytren's Contracture, experimental and further clinical observations.
J.Bone Jt.Surg. 42-A, 993 - 1007 (1960)

LASSIÉ,R.: Thèse, Fac. Méd. Strasbourg (1946, zit. n. HUESTON 1963)

LEDDERHOSE,G.: Zur Pathologie der Aponeurose des Fußes und der Hand.
Langenbecks Arch.Klin.Chir. 55, 694 - 712 (1897)

LEDDERHOSE,G.: Die Aetiologie der Fasciitis palmaris (Dupuytrensche Kontraktur).
Mün.Med.Wchschr. 1920, 1254 - 1256

LEGUEU,F., JUVARA,E.: Des aponévroses de la paume de la main.
Bull.Mém.Soc.Anat., Paris 6, 383 - 400 (1892)

LING,R.S.M.: The genetic factor in Dupuytren's disease.
J.Bone Jt.Surg. 45-B, 709 - 718 (1963)

LUCK,J.V.: Dupuytren's contracture - a new concept of the pathogenesis correlated with surgical management.
J.Bone Jt.Surg. 41-A, 635 - 664 (1959)

MacCALLUM,P., HUESTON,J.T.: The pathology of Dupuytren's contracture.
Austr.and N.Zealand J.Surg. 31, 241 - 253 (1962)

MACKENZIE,G.H.: The fibromatoses: a clinicopathological concept.
Brit.Med.J., Nov. 1972, 277 - 281

MADELUNG,O.W.: Die Aetiologie und die operative Behandlung der Dupuytren'schen Fingerverkrümmung.
Berl.Klin.Wchschr. 12, 191 - 193 (1875)

MAJNO,G., GABBIANI,G., HIRSCHEL,B.J., RYAN,G.B., STATKOV,P.R.: Contraction of granulation tissue in vitro: similarity with smooth muscle.
Science 173, 548 - 549 (1971)

MAURER,G.: Zur Lehre der Dupuytrenschen Palmarfascienkontraktur und ihre Behandlung.
Dtsch.Z.Chir. 246, 685 - 692 (1936)

McWILLIAMS,C.A.: Dupuytren's finger contraction.
New York Med.J. and Phil.Med.J. 80, 673 - 679 (1904)

MEINEL,A., NEMETSCHEK-GANSLER,H., HOLZ,U., JONAK,R., KRAHL,H., NEMETSCHEK, Th., RIEDL,H.: Fibrilläre Gefügestörung bei Sehnenruptur.
Arch.orthop.Unfall-Chir. 90, 89 - 94 (1977)

MEISTER,P., HÜBNER,G., GOKEL,J.M., REMBERGER,K., WILHELM,K., BAUMEISTER,R., RÖCKL,C., GAY,S.: Zur Pathogenese der Kontraktur beim Morbus Dupuytren.
Verh.Dtsch.Ges.Path. 60, 352 (1976)

MEYERDING,H.W.: Dupuytren's contracture.
Arch.Surg. 32, 321 - 333 (1936)

MEYERDING,H.W., BLACK,J.R., BRODERS,A.C.: The etiology and pathology of Dupuytren's contracture.
Surg.Gyn.Obstet. 72, 582 - 590 (1941)

MIKKELSEN,O.A.: Dupuytren's disease - a study of the pattern of distribution and stage of contracture in the hand.
The Hand 8, 265 - 271 (1976)

MIKKELSEN,O.A.: Dupuytren's disease - initial symptoms, age of onset and spontaneous course.
The Hand 9, 11 - 15 (1977)

MILLESI,H.: Neue Gesichtspunkte in der Pathogenese der Dupuytrenschen Kontraktur.
Bruns' Beitr. klin.Chir. 198, 1 - 25 (1959)

MILLESI,H.: Zur Pathogenese und Therapie der Dupuytrenschen Kontraktur (Eine Studie an Hand von mehr als 500 Fällen).
Ergeb.Chir.Orthop. 47, 51 - 101 (1965)

MILLESI,H.: Die Stellung der Dupuytren'schen Kontraktur in der Pathologie.
Handchirurgie Sonderheft 1, 15 - 19 (1970)

MILLESI,H.: The clinical and morphological course of Dupuytren's disease. In: Dupuytren's disease, edited by HUESTON,J.T. and TUBIANA,R., G.E.M. Monograph I, pp. 49 - 60, Edinburgh, London: Churchill Livingstone (1974)

MONTANDON,D., GABBIANI,G., RYAN,G.B., MAJNO,G.:
The contractile fibroblast, its relevance in plastic surgery.
Plast.Reconstr.Surg. 52, 286 - 292 (1973)

MOORHEAD,J.J.: Trauma and Dupuytren's contracture.
Am.J.Surg. 85, 352 - 358 (1953)

MOORHEAD,J.J.: Dupuytren's contracture. Review of the disputed etiology.
New York State J.Med. 56, 3686 - 3703 (1956)

MOORHEAD,J.J.: Dating the onset of Dupuytren's contracture.
Am.J.Surg. 92, 571 - 572 (1956)

NAPIER,J.R.: Functional aspects of the anatomy of the hand.
In: The Hand, edited by R.G. PULVERTAFT. London: Butterworth (1965)

NÉLATON: Pathologie chirurgicale T.V. p. 937 (1859)

NEMETSCHEK,Th., HOSEMANN,R.: A kink model of nativ collagen.
Colloid.Z.Z.Polymere 251, 1044 - 1056 (1973)

NEMETSCHEK,Th., MEINEL,A., NEMETSCHEK-GANSLER,H., REILL,P., RIEDL,H.: Zur Ätiologie der Kontraktur beim Morbus Dupuytren.
Virchows Arch.A Path.Anat. and Histol. 372, 57 - 74 (1976)

NEMETSCHEK,Th., JONAK,R., MEINEL,A., NEMETSCHEK-GANSLER,H., RIEDL,H.: Knickdeformationen an Kollagen.
Arch.orthop. Unfall-Chir. 89, 249 - 257 (1977)

NEMETSCHEK-GANSLER,H., BERG,G., SCHILLER,O.: Erfahrungen mit einer neuen Fixierungs- und Einbettungsmethode für die Routine-Histologie.
Beitr.Path. 147, 201 - 206 (1972)

NEMETSCHEK-GANSLER,H., MEINEL,A., NEMETSCHEK,Th.: Über Vorkommen und Bedeutung extra- und intracellulärer periodisch gebänderter filamentärer Assoziate.
Virchows Arch.A Path.Anat. and Histol. 375, 185 - 196 (1977)

NEUTRA,W.: Beitrag zur Aetiologie der Dupuytren'schen Fingercontractur.
Wien.Klin.Wchschr. 14, 907 - 914 (1901)

NÉZELOF,C.: Histological aspects of Dupuytren's contracture.
In: Dupuytren's disease, edited by HUESTON,J.T. and TUBIANA,R., G.E.M. Monograph I, p. 25 - 27, Edinburgh, London: Churchill Livingstone (1974)

NÉZELOF,C., TUBIANA,R.: La maladie de Dupuytren. Étude histologique.
Semaine des Hôpitaux de Paris 34, 1102 (1958)

NICHOLS,J.B.: The histology of Dupuytren's contraction of the palmar fascia: report of microscopic examination in two additional cases.
Med. News 75, 491 - 493 (1899)

OEHLECKER,F.: Über Dupuytrensche Fingerkontraktur.
Beitr.z.klin.Chir. 149, 333 - 364 (1930)

PAILLARD,A.: Traité des aponévroses, suivi de considérations chirurgicales. Paris, 1827 (zit. aus 'Leçons orales ...' par M.DUPUYTREN, Paris 1832, S. 20)

PATEL,J.-Cl.: Constatations du microscope électronique dans la maladie de Dupuytren.
Presse Méd.Paris, 69, 793 - 794 (1961)

PEACOCK,E.E.Jr.: Dupuytren's disease: controversial aspects of management.
Clinics in Plastic Surgery 3, 29 - 37 (1976)

PETERSEN,H.: Die Funktion als formbildender Faktor. In: PETERSEN,H.: Histologie und mikroskopische Anatomie, pp. 106 - 108. München: J.F.BERGMANN-Verlag (1935)

PLATTER,F.: Observationum, in hominis affectibus, plerisque, corporis et animo, functionem laesione, dolore, aliave molestia et vitio incommodantibus Libri tres, Basileae. MDCXIIII, 140

POLLARD,Th.D., WEIHING,R.R.: Actin and myosin and cell movement.
CRC Critical Reviews in Biochemistry, Jan. 1974, 1 - 65

PRIBRAM,A.: Chronischer Gelenkrheumatismus und Osteoarthritis deformans.
Nothnagel's spez. Pathologie und Therapie 7.Bd. Wien 1902

PULVERTAFT und REID: zit. n. CLARKSON,P., (s. dort).

RAUBER, KOPSCH: Lehrbuch und Atlas der Anatomie des Menschen, 19. Auflg. Stuttgart: G. Thieme Verlag (1955)

REHN: zit. n. PETERSEN,H.: Histologie und mikroskopische Anatomie, p. 107. München: J.F.BERGMANN-Verlag (1935)

RHODIN,J.A.G.: Histology - Text and Atlas.
New York, Oxford University Press. London, Toronto (1974)

RICHER,P.: Rétraction de l'aponévrose palmaire.
Progrès méd. 5, 369 - 370 (1877)

RINIKER,P.: Zur Pathogenese der Dupuytrenschen Kontraktur.
Schweiz.Z.Path. 17, 751 - 756 (1954)

RYAN,G.B., CLIFF,W.J., GABBIANI,G., IRLÉ,C., MONTANDON,D., STATKOV,P.R., MAJNO,G.: Myofibroblasts in human granulation tissue.
Human Pathology 5, 55 - 67 (1974)

SACHS: Arch.f.Dermat. 85 (1907) - zit.n.IKLÉ (1928)

SCHAEFER,V.: Die Genese der Dupuytren'schen Kontraktur (Die Bedeutung der Anlage des chronischen Traumas und das Unfalls).
Zbl.Chir. 63, 1712 - 1716 (1936)

SCHOLLE,W.: Über die Dupuytrensche Fingerkontraktur unter besonderer Berücksichtigung ihres Vorkommens bei Jugendlichen.
Dtsch.Z.Chir. 223, 328 - 339 (1930)

SCHOLZ,O.: Zur Entstehung der Dupuytrenschen Kontraktur.
Zbl.Chir. 78, 104 - 118 (1953)

SCHUBERT,A.: Die Ätiologie der Dupuytrenschen Kontraktur.
Dtsch.Z.Chir. 177, 362 - 377 (1923)

SEVESTRE: Note sur un cas de rétraction permanente des doigts.
Journal de l'anatomie et de la physiologie normales et pathologiques de l'homme et des animaux, publié par Charles ROBIN, 4, 250 (1867)

SKOOG,T.: Dupuytren's contraction. With special reference to aetiology and improved surgical treatment. Its occurrence in epileptics. Note on knuckle-pads.
Acta Chir.Scand. 96, Suppl. 139 (1948)

SKOOG,T.: The pathogenesis and atiology of Dupuytren's contracture.
Plast.Reconstr.Surg., 31, 258 (1963)

SKOOG,T.: The transverse elements of the palmar aponeurosis in Dupuytren's contracture.
Scand.J.Plast.Reconstr.Surg. 1, 51 (1967)

SKOOG,T.: Dupuytren's contracture 1 and 2.
In: Plastic Surgery, SKOOG,T., p. 430 - 497, Stuttgart: G. Thieme Verlag (1974)

SKOOG,T.: Dupuytren's contracture: pathogeneses and surgical treatment. In: Dupuytren's disease, edited by HUESTON,J.T. and TUBIANA,R., G.E.M. Monograph I, pp. 109 - 117 (1974)

SLUITER,J.T.F.: The histology and pathogenesis of Dupuytren's contracture.
Arch.Chir. Neerl. 13, 305 - 318 (1961)

SONNTAG,W., PAULINI,K.: Untersuchungen zur Pathogenese der Fibromatose der Palmaraponeurose (Morbus Dupuytren).
Z.Orthop. 114, 764 - 768 (1976)

SOUZA-LEITE,M.: Rétraction de l'aponévrose palmaire; de l'aponévrose plantaire. Rhumatisme articulaire aigu. Affection cardiaque.
Progrès méd. 14, 816 (1886)

STACK,H.G.: The palmar fascia.
Edinburgh, London: Churchill Livingstone (1973)

STILLER,D., KATENKAMP,D.: Die Fibromatosen - Klinik, Morphologie und Klassifizierung.
Hippokrates 43, 180 - 196 (1972)

STOUT,A.P., LATTES,R.: Tumours of the soft tissues.
Armed.Forces Institute of Pathology, Washington D.C. (1966)

THOMINE,J.M.: Conjonctif d'enveloppe des doigts et squelette fibreux des commissures interdigitales.
Annales de Chirurgie plastique, 3, 194 - 203 (1965)

THOMINE,J.M.: Le fascia digital développement et anatomie.
In: Maladie de Dupuytren, deuxième édition, par TUBIANA,R. et HUESTON,J.T., Monographie G.E.M. 11 - 22, Paris 1972

THOMINE,J.M.: The development and anatomy of the digital fascia.
In: Dupuytren's disease, edited by HUESTON,J.T. and TUBIANA,R., G.E.M. Monograph I, pp. 1 - 9, Edinburgh, London: Churchill Livingstone (1974)

VEYRASSAT,J.: La maladie de Dupuytren d'origine traumatique.
Schweiz.med.Wschr. 75, 279 (1945)

VOGT,P.: Die chirurgischen Erkrankungen der oberen Extremität.
Dtsch.Chir. Liefg. 64, 88 (1881)

WANG,M.K.H., MACOMBER,W.B., STEIN,A., RAJPAL,R., HEFFERNAN,A.: Dupuytren's contracture. An analytic and etiologic study.
Plast.Reconstr.Surg. 25, 323 - 336 (1960)

X) SNOW et al.,1975 - s.S.111

WASSILEV,W., CHOUCHKOV,H.: Elektronenmikroskopische Untersuchungen der palmaren Aponeurose bei der Dupuytrenschen Kontraktur.
Arch.orthop.Unfall-Chir. 74, 182 - 189 (1972)

WEBER,G.: zit. in: Klinikarzt, 7, 664 (1978)

WEITBRECHT,J.: Literaturauszug in: Palmar fascia by STACK,H.G., Edinburgh, London: Churchill Livingstone (1973)

WILHELM,K., RUEFF,F.L.: Die Dupuytrensche Fascienfibrose als Verletzungsfolge.
Chirurg 42, 275 - 276 (1971)

WILHELM,K. et al.: s. FELDMEIER, Ch. et al. (1978)

WINDSOR,J.: Permanent contraction of the fingers.
Lancet 2, 501 - 502 (1834)

WOHLFARTH-BOTTERMANN,K.E.: Cytoplasmatische Actomyosine und ihre Bedeutung für Zellbewegungen.In: Rhein.-Westf.Akad. Wissensch., Vorträge N 269, pp. 7 - 38, Opladen: Westdeutscher Verlag (1977)

YOST,J., WINTERS,T., FETT,H.C.sen.: Dupuytren's contracture. A statistical study.
Am.J.Surg. 90, 568 (1955)

Ergänzung:

SNOW,J.W., POHL,R.O. and OBI,L.J.: Flexion contractures of the hand.
J.Florida M.A. 62, 19 - 26 (1975)

Herrn Prof. Dr. F. Linder möchte ich für sein fortwährendes Interesse an dieser Arbeit herzlich danken.

Frau Prof. Dr. H. Nemetschek-Gansler sowie Herrn Prof. Dr. Th. Nemetschek, Abtlg. f. Ultrastrukturforschung am Pathologischen Institut der Universität Heidelberg, gebührt mein tiefer Dank für die uneingeschränkt gewährte Gastfreundschaft in ihrem Labor. Die ständig 'offenen Türen' zu Mikroskop und Elektronenmikroskop schufen 'mutmachende' Voraussetzungen, das in der Vergangenheit und Gegenwart so vielfach bearbeitete Thema der Formalgenese des Morbus Dupuytren erneut aufzugreifen und anzugehen.

Dr. G. v.Hagens, Assistent am Anatomischen Institut I - und zeitweise am Pathologischen Institut - der Universität Heidelberg, möchte ich herzlich danken für die Überlassung der von ihm entwickelten neuen Präpariertechnik der Imprägnierung biologischen Gewebes mittels polymerisierender Kunststoffe. Dieser großzügigen und tatkräftigen Unterstützung verdanke ich die ersten Einblicke in die für die Pathogenese der Dupuytrenschen Erkrankung so wichtige Textur der subkutanen Bindegewebsfasern der Hand.